



**UNIVERSIDADE CHRISTUS
CURSO DE ODONTOLOGIA**

ANTONIO GUILHERME DO NASCIMENTO FEITOSA OLIVEIRA

**ANATOMIA DOS MOLARES INFERIORES EM UMA POPULAÇÃO CEARENSE:
AVALIAÇÃO POR TOMOGRAFIA COMPUTADORIZADA DE FEIXE CÔNICO**

FORTALEZA

2026

ANTONIO GUILHERME DO NASCIMENTO FEITOSA OLIVEIRA

ANATOMIA DOS MOLARES INFERIORES EM UMA POPULAÇÃO CEARENSE:
AVALIAÇÃO POR TOMOGRAFIA COMPUTADORIZADA DE FEIXE CÔNICO

Trabalho de conclusão de curso apresentado como requisito parcial para obtenção do título de Graduado em 2026.1, pelo curso de Odontologia da Universidade Christus.

Orientador: Prof. Dr. George Táccio de Miranda Candeiro

FORTALEZA

2026

Dados Internacionais de Catalogação na Publicação
Centro Universitário Christus - Unichristus
Gerada automaticamente pelo Sistema de Elaboração de Ficha Catalográfica do
Centro Universitário Christus - Unichristus, com dados fornecidos pelo(a) autor(a)

O48a Oliveira, Antonio Guilherme do Nascimento Feitosa.
Anatomia dos molares inferiores em uma população cearense:
Avaliação por tomografia computadorizada de feixe cônico : Estudo
observacional, transversal / Antonio Guilherme do Nascimento
Feitosa Oliveira. - 2026.
37 f. : il. color.

Trabalho de Conclusão de Curso (Graduação) - Centro
Universitário Christus - Unichristus, Curso de Odontologia,
Fortaleza, 2026.
Orientação: Prof. Dr. George Táccio de Miranda Candeiro.

1. Endodontia. 2. Tomografia Computadorizada de Feixe Cônico.
3. Morfologia. I. Título.

CDD 617.6342

ANTONIO GUILHERME DO NASCIMENTO FEITOSA OLIVEIRA

ANATOMIA DOS MOLARES INFERIORES EM UMA POPULAÇÃO CEARENSE:
AVALIAÇÃO POR TOMOGRAFIA COMPUTADORIZADA DE FEIXE CÔNICO

Trabalho de conclusão de curso apresentado ao curso de odontologia da Universidade Christus como requisito parcial para obtenção do título de bacharel em Odontologia.

Orientador (a): Prof. Dr. George Táccio de Miranda Candeiro

Aprovado em ___/___/___

BANCA EXAMINADORA

Prof. Dr. George Táccio de Miranda Candeiro
Universidade Christus (UNICHRISTUS)

Prof. Ms. José Artêro Cruz Júnior
Universidade Christus (UNICHRISTUS)

Prof^a. Ms. Camila Pontes Feijão
Universidade Christus (UNICHRISTUS)

RESUMO

Todas as categorias de dentes apresentam variações anatômicas no que se refere ao sistema de canais radiculares. Em razão disso, embora as radiografias sejam essenciais no diagnóstico e no planejamento endodôntico, seu caráter bidimensional limita a avaliação anatômica. Neste cenário, a tomografia computadorizada de feixe cônico (TCFC) representa um avanço, por permitir visualização tridimensional mais precisa das estruturas dentárias. Nesse contexto, torna-se relevante a análise e caracterização da morfologia dos canais radiculares dos molares inferiores da população brasileira contemporânea por meio da TCFC. Considerando que os molares possuem anatomias variadas, podendo representar formas anatômicas mais complexas, a realização deste estudo se justifica para determinar a prevalência dessas configurações dentárias em uma subpopulação brasileira. O presente trabalho tem como objetivo avaliar a variação morfológica do sistema de canais dos molares inferiores utilizando a tomografia computadorizada de feixe cônico de uma população cearense. A anatomia dos canais radiculares foi classificada de acordo com Vertucci (1984) e em relação ao sexo e à bilateralidade. Os dados foram tabulados e analisados descritivamente em forma percentual. Foram analisados exames tomográficos de 619 pacientes (260 homens e 359 mulheres), totalizando 1238 primeiros molares e 1238 segundos molares. Nos primeiros molares, a raiz mesial teve maior prevalência de 2 canais radiculares (94,2%), tendo a configuração do tipo III a mais frequente (35,4%). Já na raiz distal teve uma maior prevalência de um canal (tipo I) com 86,3% dos casos. Já nos segundos molares, a raiz mesial teve 76,4% dos casos com 2 canais, sendo mais prevalente o tipo III (39,2%). Observou-se que 95,3% das raízes distais apresentaram 1 canal. Os molares em C apresentaram significativamente maior prevalência nos segundos molares (6,2%) do que nos primeiros (0,1%), não havendo diferença entre os sexos ($P > 0,05$), porém com diferença entre os tipos de dentes ($p < 0,05$). A presença de *Radix Molaris* foi maior nos primeiros molares (1,2%) do que nos segundos molares (0,2%), não havendo diferença nem entre os tipos de dentes, nem entre os sexos ($p > 0,05$). Conclui-se que a anatomia dos molares inferiores é caracterizada por ter maior prevalência de 2 canais nas raízes mesiais e 1 canal nas raízes distais.

Palavras-chave: endodontia; tomografia computadorizada de feixe cônico; morfologia.

ABSTRACT

All categories of teeth exhibit anatomical variations in the root canal system. Therefore, although radiographs are essential for endodontic diagnosis and treatment planning, their two-dimensional nature limits anatomical evaluation. In this context, cone-beam computed tomography (CBCT) represents an advance, as it enables more accurate three-dimensional visualization of dental structures. Thus, the analysis and characterization of the root canal morphology of mandibular molars in the contemporary Brazilian population using CBCT is relevant. Considering that molars may present varied and complex anatomical configurations, this study is justified by the need to determine the prevalence of these dental configurations in a Brazilian subpopulation. The aim of the present study was to evaluate morphological variations in the root canal system of mandibular molars using cone-beam computed tomography scans from a population in Ceará, Brazil. Root canal anatomy was classified according to Vertucci (1984) and analyzed in relation to sex and bilateral occurrence. The data were tabulated and descriptively analyzed as percentages. Tomographic examinations from 619 patients (260 men and 359 women) were analyzed, totaling 1,238 mandibular first molars and 1,238 mandibular second molars. In mandibular first molars, the mesial root most frequently presented two root canals (94.2%), with Vertucci type III being the most prevalent configuration (35.4%). The distal root showed a higher prevalence of a single canal, corresponding to type I, in 86.3% of cases. In mandibular second molars, the mesial root presented two canals in 76.4% of cases, with type III being the most prevalent configuration (39.2%). Furthermore, 95.3% of distal roots presented a single canal. C-shaped molars were more prevalent in mandibular second molars (6.2%) than in mandibular first molars (0.1%). No difference was observed between sexes ($p > 0.05$), whereas a significant difference was found between tooth types ($p < 0.05$). The presence of *Radix Molaris* was higher in mandibular first molars (1.2%) than in mandibular second molars (0.2%), with no difference between tooth types or between sexes ($p > 0.05$). It may be concluded that the anatomy of mandibular molars is characterized by a higher prevalence of two canals in the mesial roots and one canal in the distal roots.

Keywords: endodontics; cone-beam computed tomography; morphology.

LISTA DE FIGURAS

Figura 1 — Representação esquemática da classificação de Vertucci para a morfologia dos canais radiculares.....	22
Figura 2 — Cortes axiais de tomografia computadorizada de feixe cônico dos primeiros molares inferiores 36 e 46 com classificação de Vertucci tipo III na raiz mesial e Tipo I na raiz distal.	25
Figura 3 — Cortes axiais de tomografia computadorizada dos segundos molares inferiores com classificação de Vertucci tipo III na raiz mesial e Tipo I na raiz distal.....	25
Figura 4 — Corte axial de tomografia computadorizada de feixe cônico evidenciando canais em C nos segundos molares inferiores 37 e 47.	26
Figura 5 — Cortes axiais de tomografia computadorizada de feixe cônico do segundo molar inferior (37) evidenciando a presença de raiz adicional (radix).	27

LISTA DE TABELAS

Tabela 1 — Classificação de Vertucci nas raízes mesial e distal dos primeiros molares inferiores.....	24
Tabela 2 — Classificação de Vertucci nas raízes mesial e distal dos segundos molares inferiores.....	24
Tabela 3 — Frequência de canais em C e Radix nos molares inferiores.	26
Tabela 4 — Presença de raiz adicional (radix) nos molares inferiores.	26
Tabela 5 — Análise da bilateralidade entre molares inferiores homólogos.....	27

SUMÁRIO

1 INTRODUÇÃO	10
2 REVISÃO DE LITERATURA.....	12
2.1 Importância do conhecimento anatômico.....	12
2.2 Métodos clássicos de estudo anatômico.....	13
2.3 Avanço com TCFC e micro-CT	13
2.4 Estudos em populações brasileiras	14
2.5 Variações anatômicas específicas.....	16
2.6 Impacto clínico das variações anatômicas.....	17
2.7 Comparação entre populações	18
2.8 Síntese da literatura e lacunas.....	19
3 OBJETIVO	20
3.1 Geral	20
3.2 Específico	20
4 MATERIAIS E MÉTODOS	21
4.1 Tipo de estudo	21
4.2 Local de estudo.....	21
4.3 População e amostra	21
4.4 Calibração do examinador.....	22
4.5 Critérios de inclusão	23
4.6 Critérios de exclusão	23
5 RESULTADOS.....	24
6 DISCUSSÃO	28
7 CONCLUSÃO.....	31
REFERÊNCIAS	32
ANEXO A – Documento de aprovação do Comitê de Ética em Pesquisa.....	35

1 INTRODUÇÃO

O tratamento endodôntico tem como objetivo a completa desinfecção do sistema de canais radiculares e sua obturação tridimensional, garantindo o controle da infecção e o sucesso clínico. Esses resultados, entretanto, estão diretamente condicionados ao conhecimento detalhado da anatomia radicular e de suas variações, já que canais acessórios, ramificações e istmos podem dificultar a limpeza e favorecer falhas terapêuticas (CAPUTO *et al.*, 2014; DE LIMA *et al.*, 2019).

As variações anatômicas, quando não identificadas, estão associadas a intercorrências clínicas como degraus, perfurações, instrumentações incompletas e insucessos endodônticos (VERTUCCI, 1984). Diante disso, compreender a morfologia radicular não é apenas um requisito para o planejamento do tratamento, mas também um elemento essencial para reduzir retratamentos e aumentar a previsibilidade terapêutica.

Durante muitos anos, o estudo da anatomia interna dental foi realizado por meio de técnicas laboratoriais e de exames radiográficos convencionais. Embora as radiografias periapicais permaneçam essenciais na prática clínica, sua natureza bidimensional pode dificultar a identificação de determinadas variações anatômicas, especialmente diante da sobreposição de estruturas. Nesse contexto, a tomografia computadorizada de feixe cônico (TCFC) representa importante avanço para a Endodontia, pois possibilita avaliação tridimensional das raízes e dos canais radiculares, contribuindo para a identificação de anatomias complexas e para maior precisão diagnóstica (PATEL *et al.*, 2015; DE LIMA *et al.*, 2019)

No Brasil, estudos realizados por meio de métodos laboratoriais já demonstravam a diversidade anatômica dos molares inferiores, especialmente nas raízes mesiais dos primeiros molares permanentes (SOUZA-FREITAS *et al.*, 1971; FERRAZ; PÉCOR, 1992; ROCHA *et al.*, 1996). Com a utilização da TCFC, pesquisas mais recentes confirmaram a ocorrência de diferentes configurações canaliculares em primeiros e segundos molares inferiores de indivíduos brasileiros, além de evidenciarem a importância da avaliação tridimensional para a caracterização dessas variações (SILVA *et al.*, 2013; DE LIMA *et al.*, 2019; ALMEIDA *et al.*, 2023).

Nesse contexto, justifica-se a realização do presente estudo, cujo propósito é analisar a morfologia radicular dos molares inferiores em uma população cearense por meio da TCFC, oferecendo subsídios tanto para o conhecimento científico quanto para a prática clínica, contribuindo para diagnósticos mais precisos e maior taxa de sucesso nos tratamentos

endodônticos.

2 REVISÃO DE LITERATURA

2.1 Importância do conhecimento anatômico

O êxito do tratamento endodôntico está diretamente relacionado ao conhecimento da anatomia radicular e das possíveis variações do sistema de canais radiculares. Essa anatomia pode apresentar elevada complexidade, com ramificações, canais acessórios, istmos e diferentes configurações canaliculares, capazes de dificultar as etapas de instrumentação, irrigação e obturação. Quando essas variações não são identificadas adequadamente, áreas do sistema de canais podem permanecer sem limpeza e desinfecção satisfatórias, favorecendo a persistência de microrganismos e aumentando o risco de insucesso terapêutico (VERTUCCI, 1984; CAPUTO *et al.*, 2014; DE LIMA *et al.*, 2019).

Nos molares inferiores, a avaliação anatômica assume especial importância devido à variedade de configurações observadas em suas raízes. A raiz mesial frequentemente apresenta configurações mais complexas, com dois canais que podem se unir ou permanecer separados ao longo de seu trajeto, enquanto a raiz distal geralmente apresenta anatomia mais simples, embora também possa exibir variações clinicamente relevantes. Além disso, alterações como canais em C, raízes adicionais e dentes unirradiculares podem aumentar consideravelmente a dificuldade do tratamento endodôntico nesses elementos dentários (SOUZA-FREITAS *et al.*, 1971; DE LIMA *et al.*, 2019; NEJAIM *et al.*, 2020).

Outro aspecto relevante é que a morfologia dos canais radiculares pode variar entre diferentes populações, tornando importantes os estudos realizados em subpopulações específicas. Em um país com ampla diversidade populacional como o Brasil, a investigação regional da anatomia dos molares inferiores pode contribuir para a identificação de padrões anatômicos mais frequentes e para o aprimoramento do planejamento clínico endodôntico. Estudos realizados com TCFC em populações brasileiras demonstraram variações importantes na configuração dos canais dos primeiros e segundos molares inferiores, reforçando a necessidade de avaliações direcionadas a esses dentes (MARTINS *et al.*, 2019; SILVA *et al.*, 2013; ALMEIDA *et al.*, 2023).

Dessa forma, conhecer detalhadamente a anatomia dos molares inferiores é condição fundamental para o diagnóstico, o planejamento e a execução de tratamentos endodônticos mais seguros e previsíveis. A identificação prévia das variações anatômicas permite ao cirurgião-dentista selecionar abordagens clínicas mais adequadas, reduzir falhas relacionadas

a canais não localizados e aumentar as possibilidades de sucesso terapêutico (VERTUCCI, 1984; CAPUTO et al., 2014; PATEL et al., 2015; DE LIMA et al., 2019).

2.2 Métodos clássicos de estudo anatômico

O estudo da anatomia radicular, inicialmente, dependia de técnicas laboratoriais *in vitro*, como os cortes transversais e a diafanização. Esses métodos possibilitaram avanços significativos ao permitirem a observação direta da morfologia interna dos dentes (ROCHA *et al.*, 1996). Na diafanização, por exemplo, após a descalcificação, os dentes eram clareados e corantes injetados nos canais, tornando possível visualizar ramificações e conexões internas. Apesar de sua relevância histórica, essas técnicas apresentavam desvantagens, como o caráter destrutivo e a necessidade de dentes extraídos, o que restringia sua aplicação prática (ZHENG *et al.*, 2011).

Com o passar do tempo, a radiografia periapical passou a ser amplamente utilizada como exame complementar *in vivo*. Este recurso representou um avanço por permitir a análise em pacientes vivos e revelar variações radiculares relevantes para o diagnóstico endodôntico. No entanto, por fornecer apenas imagens bidimensionais, a radiografia frequentemente resultava em distorções e sobreposições, além de exigir correta angulação e experiência clínica para interpretação adequada (PATEL *et al.*, 2015).

Ainda que limitados, esses métodos clássicos foram essenciais para o estabelecimento do conhecimento inicial da morfologia radicular. Eles forneceram a base para pesquisas posteriores e evidenciaram a complexidade anatômica dos canais, despertando a necessidade de técnicas mais modernas e precisas, como a tomografia computadorizada de feixe cônico (ROCHA et al., 1996; NEELAKANTAN; SUBBARAO; SUBBARAO, 2010; PATEL et al., 2015).

2.3 Avanço com TCFC e micro-CT

O surgimento da tomografia computadorizada de feixe cônico (TCFC) representou importante avanço para a Endodontia, ao permitir a obtenção de imagens tridimensionais com menor sobreposição anatômica quando comparadas às radiografias convencionais. Diferentemente dos exames bidimensionais, a TCFC possibilita a avaliação da morfologia radicular em cortes axiais, coronais e sagitais, favorecendo a identificação de canais adicionais, raízes acessórias e configurações anatômicas complexas que podem não ser observadas em radiografias periapicais (PATEL *et al.*, 2015; MARTINS *et al.*, 2019).

Nos molares inferiores, a TCFC apresenta especial importância por permitir a análise detalhada das raízes mesiais e distais, bem como a identificação de variações como canais em C, dentes unirradiculares e raízes adicionais. Essa avaliação tridimensional contribui para maior precisão diagnóstica e para o planejamento endodôntico, especialmente em casos nos quais a anatomia radicular apresenta maior complexidade (DE LIMA *et al.*, 2019; ALMEIDA *et al.*, 2023).

A microtomografia computadorizada (micro-CT), por sua vez, é considerada uma técnica de alta precisão para investigações anatômicas laboratoriais, pois permite a visualização detalhada de ramificações, istmos e pequenas variações internas do sistema de canais radiculares. Entretanto, sua aplicação clínica é limitada, uma vez que geralmente depende de dentes extraídos e de equipamentos específicos, sendo utilizada principalmente em pesquisas experimentais (NAVAS *et al.*, 2022).

Dessa forma, embora a micro-CT apresente elevada capacidade de detalhamento anatômico em ambiente laboratorial, a TCFC consolidou-se como método de grande relevância para estudos *in vivo* e para o diagnóstico clínico em Endodontia. Sua utilização possibilita avaliação mais precisa da morfologia radicular, contribuindo para o reconhecimento de variações anatômicas e para a maior previsibilidade dos tratamentos endodônticos (NEELAKANTAN; SUBBARAO; SUBBARAO, 2010; PATEL *et al.*, 2015; MARTINS *et al.*, 2019; NAVAS *et al.*, 2022).

2.4 Estudos em populações brasileiras

A investigação da morfologia radicular dos molares inferiores em populações brasileiras apresenta importante relevância clínica e científica, uma vez que esses dentes podem exibir variações no número de raízes, no número e na configuração dos canais radiculares. Considerando a diversidade populacional existente no Brasil, estudos realizados em diferentes subpopulações tornam-se necessários para caracterizar padrões anatômicos regionais e contribuir para o planejamento endodôntico mais preciso (SILVA *et al.*, 2013; DE LIMA *et al.*, 2019; MARTINS *et al.*, 2019; ALMEIDA *et al.*, 2023).

Os primeiros estudos nacionais sobre a anatomia dos molares inferiores foram realizados por meio de métodos laboratoriais. Souza-Freitas *et al.* (1971), ao analisarem a raiz mesial do primeiro molar inferior permanente de uma população paulistana, demonstraram a complexidade de sua anatomia interna e a ocorrência de diferentes configurações canaliculares. Posteriormente, Ferraz e Pécora (1992) investigaram as raízes e os canais radiculares dos molares inferiores em uma população de São Paulo, reforçando a existência de

variações anatômicas clinicamente relevantes. Rocha *et al.* (1996), em estudo laboratorial realizado na Faculdade de Odontologia de Ribeirão Preto da Universidade de São Paulo (FORP-USP), avaliaram 628 primeiros e segundos molares inferiores extraídos por meio de diafanização, confirmando que esses dentes apresentam morfologia variável, especialmente nas raízes mesiais.

Com a introdução da tomografia computadorizada de feixe cônico (TCFC), tornou-se possível avaliar as variações anatômicas dos molares inferiores de forma tridimensional e não destrutiva, favorecendo estudos *in vivo* em amostras populacionais. Nesse contexto, Silva *et al.* (2013), em estudo realizado na Universidade Estadual de Campinas (FOP-UNICAMP), em Piracicaba, São Paulo, avaliaram, por meio da TCFC, 460 molares inferiores de indivíduos brasileiros, incluindo primeiros e segundos molares, contribuindo para a caracterização das configurações dos canais radiculares nessa população

Posteriormente Ladeira *et al.* (2014) investigaram segundos molares inferiores em uma população de Piracicaba utilizando a TCFC e identificaram canais em “C” em 15,3% dos dentes analisados. Esse achado evidenciou a importância clínica dessa variação anatômica, especialmente devido à maior complexidade do sistema de canais radiculares nesses dentes.

Nejaim *et al.* (2020), em estudo realizado na Faculdade de Odontologia de Piracicaba da Universidade Estadual de Campinas (FOP-UNICAMP), em São Paulo, avaliaram retrospectivamente exames de TCFC de uma população brasileira. A amostra incluiu 1.464 molares inferiores permanentes, sendo 710 primeiros molares e 754 segundos molares inferiores. Os autores investigaram a presença e a configuração de canais em “C”, reforçando que essa variação deve ser considerada principalmente nos segundos molares inferiores, devido à sua complexidade anatômica e às dificuldades relacionadas à limpeza, modelagem e obturação do sistema de canais radiculares.

Mais recentemente, Almeida *et al.* (2023), em estudo desenvolvido por pesquisadores da Faculdade de Odontologia de Ribeirão Preto da Universidade de São Paulo (FORP-USP), analisaram 121 imagens de TCFC de pacientes brasileiros, avaliando pré-molares e molares inferiores por meio da classificação de Vertucci. Nos molares inferiores, os autores observaram maior frequência de configurações complexas nas raízes mesiais, enquanto as raízes distais apresentaram predominantemente configurações mais simples. Esses achados corroboram a importância da avaliação tridimensional da anatomia radicular, especialmente em dentes posteriores inferiores.

Dessa forma, a literatura brasileira evidencia que os molares inferiores apresentam variações anatômicas relevantes, incluindo configurações complexas nas raízes mesiais,

presença de canais em “C” e ocorrência de raízes adicionais. Apesar dos avanços proporcionados pela TCFC, ainda são necessários estudos regionais direcionados especificamente aos primeiros e segundos molares inferiores, especialmente em populações do Nordeste brasileiro. Nesse contexto, a análise de uma população cearense pode contribuir para o conhecimento da prevalência dessas variações e fornecer subsídios para diagnósticos e tratamentos endodônticos mais seguros e previsíveis (SILVA et al., 2013; LADEIRA et al., 2014; RODRIGUES et al., 2016; DE LIMA et al., 2019; NEJAIM et al., 2020; ALMEIDA et al., 2023).

2.5 Variações anatômicas específicas

A morfologia radicular dos molares inferiores apresenta grande complexidade, com diferentes padrões anatômicos que influenciam diretamente o sucesso do tratamento endodôntico. Entre as variações mais relevantes destacam-se o canal em “C” e a ocorrência de raízes adicionais, como o *radix entomolaris* e o *radix paramolaris*.

O canal em “C” é mais frequentemente encontrado em segundos molares inferiores e resulta da fusão parcial ou total das raízes. Estudos em população brasileira identificaram prevalência relevante dessa configuração anatômica, enquanto em populações asiáticas esse índice pode ser mais elevado (ZHENG *et al.*, 2011). Essa configuração anatômica representa um desafio clínico, pois sua forma irregular e presença de istmos dificultam a irrigação, instrumentação e obturação adequadas.

As raízes adicionais, como a *radix entomolaris* e a *radix paramolaris*, também merecem destaque. Embora a literatura global indique que a prevalência de três raízes em molares inferiores mude drasticamente de acordo com a etnia sendo comum em populações asiáticas, mas geralmente inferior a 5% em populações de origem caucasiana e em subpopulações brasileiras, sua ocorrência é clinicamente significativa (DE PABLO *et al.*, 2010; ROCHA *et al.*, 1996). Essas raízes apresentam curvaturas acentuadas e canais de difícil acesso, aumentando a complexidade do preparo e do selamento radicular. A literatura mostra que tais variações são mais comuns em populações asiáticas, mas sua presença em brasileiros reforça a necessidade de atenção individualizada no diagnóstico.

Em síntese, as variações anatômicas dos molares inferiores — como canais em “C” e raízes adicionais — têm impacto direto na Endodontia, pois podem comprometer a limpeza e obturação quando não identificadas. A utilização de métodos de imagem tridimensional, como a TCFC, torna-se fundamental para o diagnóstico adequado dessas configurações, possibilitando planejamento mais preciso e maior previsibilidade nos tratamentos (FAN et al.,

2004; DE PABLO et al., 2010; ZHENG et al., 2011; PATEL et al., 2015; DE LIMA et al., 2019; NEJAIM et al., 2020).

2.6 Impacto clínico das variações anatômicas

A diversidade morfológica dos molares tem repercussões diretas na prática clínica, pois variações não identificadas podem comprometer o resultado do tratamento endodôntico. Quando canais adicionais ou raízes acessórias deixam de ser localizados, aumentam as chances de instrumentação incompleta, falhas na irrigação e selamento deficiente, favorecendo a persistência de microrganismos e, conseqüentemente, o insucesso terapêutico (DE LIMA *et al.*, 2019).

Nos molares inferiores, variações como os canais em “C” e a presença de raízes adicionais apresentam relevante impacto clínico, uma vez que podem dificultar a localização dos canais, a instrumentação, a irrigação e a obturação adequada do sistema de canais radiculares. Dessa forma, a identificação dessas configurações anatômicas torna-se essencial para o planejamento do tratamento e para a redução do risco de falhas endodônticas (NEJAIM *et al.*, 2020; RING; RING, 2017).

Nesse contexto, torna-se evidente que o sucesso do tratamento não depende apenas da habilidade técnica do profissional, mas também da capacidade de reconhecer previamente essas variações. A tomografia computadorizada de feixe cônico (TCFC) assume papel central nesse processo, permitindo o diagnóstico tridimensional das configurações anatômicas e reduzindo a margem de erro em relação às radiografias convencionais (PATEL *et al.*, 2015).

Assim, compreender o impacto clínico das variações anatômicas vai além da curiosidade científica: trata-se de um requisito essencial para aumentar a previsibilidade terapêutica, reduzir complicações e melhorar a taxa de sucesso nos tratamentos endodônticos realizados em populações com grande diversidade anatômica, como a brasileira (VERTUCCI, 1984; PATEL et al., 2015; DE LIMA et al., 2019; NEJAIM et al., 2020; ALMEIDA et al., 2023).

2.7 Comparação entre populações

Diversos estudos demonstram que a morfologia radicular dos molares inferiores pode variar entre diferentes populações, sendo influenciada por fatores étnicos e geográficos (DE PABLO *et al.*, 2010; MARTINS *et al.*, 2019). Essa variabilidade reforça a importância de investigações regionais, sobretudo em países com ampla diversidade populacional, como o Brasil.

O canal em “C”, por exemplo, é uma das variações mais estudadas nos molares inferiores, especialmente nos segundos molares. Em populações asiáticas, essa configuração anatômica pode apresentar prevalência elevada, enquanto estudos realizados em indivíduos brasileiros também identificaram sua ocorrência, embora em frequências distintas entre as amostras avaliadas (ZHENG *et al.*, 2011; LADEIRA *et al.*, 2014; NEJAIM *et al.*, 2020). Esses achados demonstram que a presença de canais em “C” deve ser considerada durante o planejamento endodôntico, sobretudo nos segundos molares inferiores.

Em relação às raízes adicionais, como o *radix entomolaris* e o *radix paramolaris*, os índices de ocorrência também podem variar de acordo com a população estudada. Em brasileiros, a presença de raízes adicionais em molares inferiores é considerada pouco frequente, porém clinicamente relevante, especialmente por aumentar a complexidade da localização, instrumentação e obturação dos canais radiculares (DE PABLO *et al.*, 2010; RING; RING, 2017; RODRIGUES *et al.*, 2016).

Esses dados demonstram que, embora existam padrões anatômicos frequentemente observados nos molares inferiores, as taxas de ocorrência das variações não são uniformes entre diferentes populações. No Brasil, a diversidade populacional reforça a necessidade de estudos regionais que descrevam a prevalência dessas configurações por meio de métodos modernos, como a TCFC. Assim, compreender essas diferenças não possui apenas interesse acadêmico, mas também importância clínica, contribuindo para diagnósticos mais precisos e tratamentos endodônticos mais previsíveis (DE PABLO *et al.*, 2010; SILVA *et al.*, 2013; MARTINS *et al.*, 2019; DE LIMA *et al.*, 2019; ALMEIDA *et al.*, 2023).

2.8 Síntese da literatura e lacunas

A literatura evidencia que a morfologia radicular dos molares é altamente variável, representando um desafio constante para a Endodontia. Desde os estudos clássicos com técnicas destrutivas, como cortes transversais e diafanização, até as radiografias convencionais, as limitações metodológicas restringiam a compreensão anatômica. O avanço proporcionado pela TCFC e pela micro-CT permitiu avaliação tridimensional mais detalhada dos canais radiculares, trazendo maior precisão às investigações anatômicas. Enquanto a micro-CT possui importante aplicação laboratorial, a TCFC destaca-se por sua utilização em estudos *in vivo* e como ferramenta auxiliar no diagnóstico endodôntico (PATEL *et al.*, 2015; NAVAS *et al.*, 2022).

No cenário internacional, diversos estudos descreveram a prevalência de variações como o canal em “C” e as raízes adicionais, demonstrando influência de fatores étnicos e

geográficos (DE PABLO *et al.*, 2010; SONG; KIM, 2009). No Brasil, pesquisas pioneiras já haviam apontado grande diversidade anatômica (SOUZA-FREITAS *et al.*, 1971; FERRAZ; PÉCORA, 1992; ROCHA *et al.*, 1996). Mais recentemente, investigações com TCFC confirmaram essa variabilidade (SILVA *et al.*, 2013; DE LIMA *et al.*, 2019; ALMEIDA *et al.*, 2023). No entanto, a maioria desses estudos avaliou diferentes tipos de dentes ou incluiu amostras heterogêneas, o que dificulta estabelecer parâmetros precisos especificamente para os molares.

Dessa forma, embora exista ampla literatura sobre variações anatômicas, ainda são escassas as pesquisas sistemáticas voltadas exclusivamente aos primeiros e segundos molares inferiores em subpopulações brasileiras, utilizando a TCFC como método de análise. Essa lacuna é particularmente relevante diante da miscigenação característica da população do país, que pode influenciar a prevalência de determinadas configurações anatômicas (SILVA *et al.*, 2013; MARTINS *et al.*, 2019; DE LIMA *et al.*, 2019; ALMEIDA *et al.*, 2023).

Assim, torna-se evidente a necessidade de estudos que aprofundem a análise da morfologia radicular de molares em brasileiros, com enfoque em amostras representativas e métodos modernos. O presente trabalho busca atender a essa demanda, oferecendo subsídios científicos que podem contribuir tanto para a compreensão anatômica quanto para a prática clínica endodôntica, aumentando a previsibilidade terapêutica e a taxa de sucesso dos tratamentos (PATEL *et al.*, 2015; MARTINS *et al.*, 2019; DE LIMA *et al.*, 2019; ALMEIDA *et al.*, 2023).

3 OBJETIVO

3.1 Geral

- Analisar a variação morfológica do sistema de canais radiculares dos molares inferiores de uma população cearense por meio de tomografia computadorizada de feixe cônico (TCFC).

3.2 Específico

- Identificar o número de raízes e canais radiculares presentes nos primeiros e segundos molares inferiores avaliados por tomografia computadorizada de feixe cônico.

- Classificar a configuração dos canais radiculares das raízes mesiais e distais dos molares inferiores de acordo com a classificação de Vertucci.

- Comparar os padrões anatômicos observados entre primeiros e segundos molares inferiores.

- Verificar a prevalência de variações anatômicas específicas, como canais em C, raízes adicionais do tipo radix e dentes unirradiculares.

- Avaliar a ocorrência de bilateralidade anatômica entre molares inferiores homólogos.

- Analisar a distribuição das variações anatômicas de acordo com o sexo dos pacientes.

- Destacar a relevância clínica das variações anatômicas encontradas para o planejamento endodôntico.

4 MATERIAIS E MÉTODOS

4.1 Tipo de estudo

A presente pesquisa configura-se como um estudo observacional, do tipo transversal, baseado na análise de dados de pacientes da Clínica de Imaginologia do Centro Universitário Christus, localizada em Fortaleza, CE.

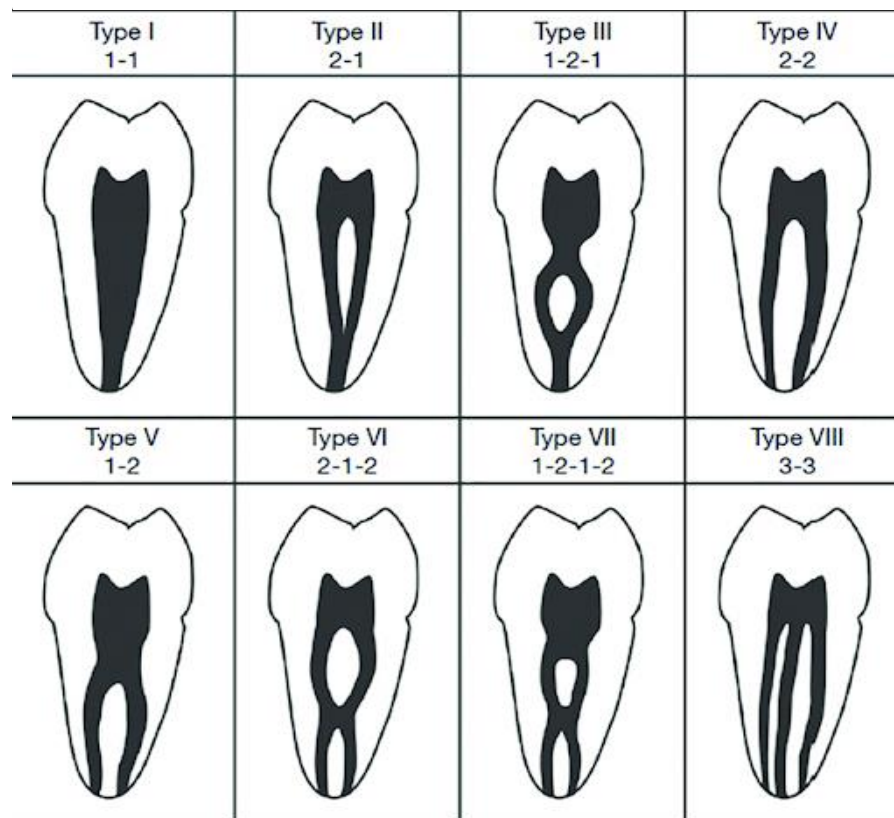
4.2 Local de estudo

A pesquisa ocorreu na Clínica odontológica do Centro Universitário Christus, e aconteceu sob supervisão dos docentes da instituição, localizada em Fortaleza, CE. Além disso, o projeto de pesquisa foi aprovado no Comitê de Ética em Pesquisa com número de protocolo 7.945.640.

4.3 População e amostra

A pesquisa foi conduzida a partir de um cálculo amostral baseado na população do estado do Ceará, considerando um nível de significância de 5% e erro amostral de 3%. Foram utilizadas imagens tomográficas de feixe cônico provenientes do banco de imagens da Clínica de Imaginologia do Centro Universitário Christus localizada em Fortaleza, CE. As imagens foram adquiridas por meio dos aparelhos Eagle 3D (DabiAtlante, Ribeirão Preto, Brasil) e Prexion 3D (Prexion, Inc., San Mateo, EUA), operando a 90 kVp e 4 mA. As imagens foram analisadas com o auxílio do software Radiant Viewer, em uma estação de trabalho Dell Precision T5400 (Dell, Round Rock, TX, EUA), equipada com uma tela LCD Dell de 17 polegadas e resolução de 1280x1024 pixels, em ambiente controlado com iluminação reduzida. A avaliação foi realizada nos cortes axiais, coronais e sagitais, sendo que, caso as imagens no plano axial não apresentem clareza, os dentes serão inspecionados também nos outros planos. Ocorreram ajustes de contraste e brilho quando necessário, utilizando as ferramentas de processamento de imagem do software, a fim de garantir a melhor visualização possível. A configuração dos canais radiculares das raízes mesiais e distais dos molares inferiores foi classificada de acordo com Vertucci (1984), considerando o trajeto dos canais desde a entrada cervical até o forame apical. A Figura 1 apresenta esquematicamente os principais tipos de configuração descritos por essa classificação.

Figura — Representação esquemática da classificação de Vertucci para a morfologia dos canais radiculares.



Fonte: Torres et al. (2015)

4.4 Calibração do examinador

Antes da análise definitiva das imagens tomográficas, foi realizada uma etapa de calibração do examinador, com o objetivo de padronizar os critérios de identificação do número de raízes, número de canais radiculares, classificação de Vertucci, presença de canais em C, radix e dentes unirradiculares. Inicialmente, o examinador foi treinado por meio da revisão dos critérios anatômicos utilizados no estudo e da avaliação conjunta de exames tomográficos selecionados aleatoriamente. Após essa etapa, foi realizada uma análise piloto de parte da amostra, na qual os dentes foram avaliados quanto à morfologia radicular e à configuração dos canais. Em casos de dúvida diagnóstica, as imagens foram reavaliadas nos cortes axial, coronal e sagital, com ajustes de brilho e contraste quando necessário, até a definição do padrão anatômico mais adequado. Essa calibração permitiu maior padronização da interpretação das imagens e redução de possíveis vieses durante a coleta dos dados.

4.5 Critérios de inclusão

A inclusão dos dentes no estudo foi baseada em critérios clínicos rigorosos: a raiz do dente estava completamente formada, sem evidências de reabsorção radicular. Além disso, os dentes se encontravam hígidos, ou seja, sem histórico de tratamento endodôntico ou próteses, garantindo que sua anatomia não tenha sido alterada. Esses critérios são essenciais para assegurar a integridade e a adequação dos dentes para análise detalhada da morfologia dos canais radiculares.

4.6 Critérios de exclusão

Foram excluídos dentes com raiz incompletamente formada, dentes que tenham sido tratados endodonticamente ou que possuam próteses, bem como dentes com sinais de reabsorção radicular, uma vez que essas condições podem interferir na avaliação da morfologia dos canais radiculares.

5 RESULTADOS

Foram analisados exames tomográficos de 619 pacientes, sendo 359 (58%) do sexo feminino e 260 (42%) do sexo masculino, totalizando 2.476 molares inferiores avaliados. Destes, 1.238 corresponderam aos primeiros molares inferiores e 1.238 aos segundos molares inferiores. A idade dos pacientes variou entre 13 e 59 anos, com média de $27,8 \pm 8,4$ anos.

De modo geral, as raízes mesiais apresentaram maior complexidade anatômica, com predominância de configurações compostas por dois canais radiculares, enquanto as raízes distais demonstraram anatomia predominantemente mais simples, com maior frequência de um único canal. Nos primeiros molares inferiores, a raiz mesial apresentou maior prevalência da configuração tipo III de Vertucci, enquanto a raiz distal foi predominantemente classificada como tipo I. Padrão semelhante foi observado nos segundos molares inferiores, nos quais o tipo III também predominou nas raízes mesiais e o tipo I nas raízes distais. As tabelas 1 e 2 mostram as distribuições dos dentes em relação à classificação de Vertucci (1984).

Tabela — Classificação de Vertucci nas raízes mesial e distal dos primeiros molares inferiores

Classificação de Vertucci	Raiz mesial n (%)	Raiz distal n (%)
Tipo I (1-1)	72 (5,8)	1.068 (86,3)
Tipo II (2-1)	179 (14,5)	50 (4,0)
Tipo III (1-2-1)	438 (35,4)	61 (4,9)
Tipo IV (2-2)	240 (19,4)	29 (2,3)
Tipo V (1-2)	306 (24,7)	30 (2,4)
Tipo VI (2-1-2) / Outros	3 (0,2)	0 (0,0)
Total	1.238 (100)	1.238 (100)

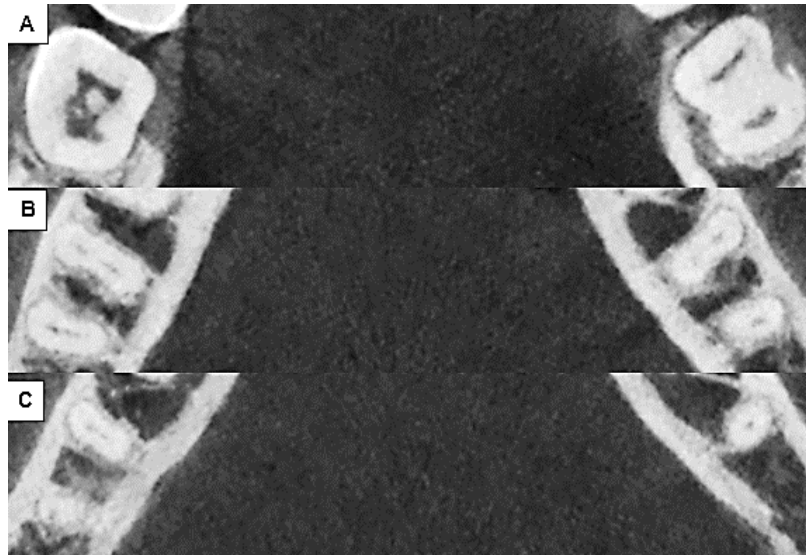
Fonte: Elaborado pelo autor com base nos dados da pesquisa (2026).

Tabela — Classificação de Vertucci nas raízes mesial e distal dos segundos molares inferiores.

Classificação de Vertucci	Raiz mesial n (%)	Raiz distal n (%)
Tipo I (1-1)	292 (23,6)	1.180 (96,2)
Tipo II (2-1)	159 (12,8)	29 (2,4)
Tipo III (1-2-1)	485 (39,2)	6 (0,5)
Tipo IV (2-2)	69 (5,6)	1 (0,1)
Tipo V (1-2)	233 (18,8)	10 (0,8)
Total	1.238 (100)	1.226 (99,0)
Raiz distal ausente/unirradicular	----	12 (1,0)

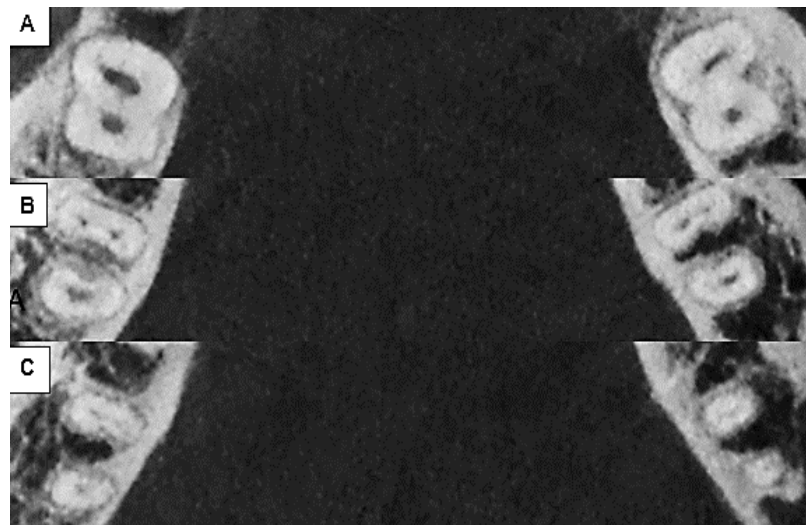
Fonte: Elaborado pelo autor com base nos dados da pesquisa (2026).

Figura — Cortes axiais de tomografia computadorizada de feixe cônico dos primeiros molares inferiores 36 e 46 com classificação de Vertucci tipo III na raiz mesial e Tipo I na raiz distal. A) Terço cervical. B) Terço médio. C) Terço apical.



Fonte: Acervo do autor (2026)

Figura — Cortes axiais de tomografia computadorizada dos segundos molares inferiores com classificação de Vertucci tipo III na raiz mesial e Tipo I na raiz distal. A) terço cervical. B) terço médio. C) terço apical.



Fonte: Acervo do autor (2026)

Em relação às variações anatômicas investigadas, os canais em “C” foram mais frequentes nos segundos molares inferiores, enquanto a presença de raiz adicional (*radix*) ocorreu predominantemente nos primeiros molares inferiores. Também foi observada frequência relevante de bilateralidade entre molares homólogos, demonstrando a ocorrência

de padrões anatômicos semelhantes nos dentes contralaterais. Os dados referentes à caracterização dos dentes com molares em C, *Radix Molar* e à bilateralidade estão apresentados nas tabelas 3 e 4, respectivamente.

Tabela — Frequência de canais em C e Radix nos molares inferiores.

DENTE	PRESENÇA DE CANAL EM C (%)	PRESENÇA DE <i>RADIX</i> (%)
36	1 (0,2)	7 (1,1)
37	42 (6,8)	3 (0,5)
46	0 (0,0)	8 (1,3)
47	35 (5,7)	0 (0,0)
Total	78 (3,1)	18 (0,7)

Fonte: Elaborado pelo autor com base nos dados da pesquisa (2026).

Figura — Corte axial de tomografia computadorizada de feixe cônico evidenciando canais em C nos segundos molares inferiores 37 e 47.



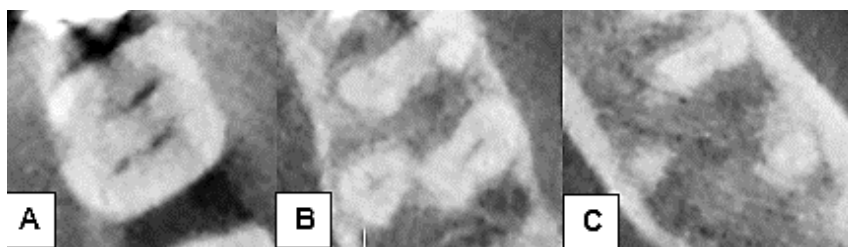
Fonte: Acervo do autor (2026)

Tabela — Presença de raiz adicional (*radix*) nos molares inferiores.

DENTE	PRESENÇA DE <i>RADIX</i> (%)	AUSÊNCIA DE <i>RADIX</i> (%)
36	7 (1,1)	612 (98,9)
37	3 (0,5)	616 (99,5)
46	8 (1,3)	611 (98,7)
47	0 (0,0)	619 (100,0)
Total	18 (0,7)	2.458 (99,3)

Fonte: Elaborado pelo autor com base nos dados da pesquisa (2026).

Figura — Cortes axiais de tomografia computadorizada de feixe cônico do segundo molar inferior (37) evidenciando a presença de raiz adicional (radix). A) Terço cervical. B) Terço médio. C) Terço apical.



Fonte: Acervo do autor (2026)

Tabela 5 — Análise da bilateralidade entre molares inferiores homólogos.

Comparação	Bilateral n (%)	Não bilateral n (%)
36 x 46	389 (62,8)	230 (37,2)
37 x 47	384 (62,0)	235 (38,0)
Total	773 (62,4)	465 (37,6)

Fonte: Elaborado pelo autor com base nos dados da pesquisa (2026).

6 DISCUSSÃO

O conhecimento da anatomia radicular é determinante para a realização de tratamentos endodônticos previsíveis e seguros, principalmente em molares inferiores, que apresentam elevada complexidade anatômica e grande diversidade morfológica. Nesse sentido, a utilização da tomografia computadorizada de feixe cônico (TCFC) representa importante avanço diagnóstico, pois permite avaliação tridimensional mais precisa do sistema de canais radiculares, favorecendo a identificação de variações anatômicas frequentemente não observadas em exames radiográficos convencionais (PATEL *et al.*, 2015; NEELAKANTAN; SUBBARAO; SUBBARAO, 2010).

A amostra do presente estudo foi composta por 619 pacientes e 2.476 dentes avaliados, com discreta predominância do sexo feminino. A distribuição relativamente equilibrada entre os grupos dentários contribuiu para uma análise comparativa mais consistente entre primeiros e segundos molares inferiores.

Os resultados demonstraram maior complexidade anatômica nas raízes mesiais dos molares inferiores, enquanto as raízes distais apresentaram configurações mais simples e homogêneas. Nos primeiros molares inferiores, observou-se maior prevalência do Tipo III de Vertucci na raiz mesial, seguido pelos tipos V e IV. Esses achados reforçam observações descritas em estudos prévios, que apontam elevada frequência de configurações complexas na raiz mesial desses dentes (VERTUCCI, 1984; SOUZA-FREITAS; DANTAS; VALDIVIA, 1971; ROCHA *et al.*, 1996)

A maior complexidade observada na raiz mesial pode estar relacionada à presença frequente de canais múltiplos, istmos e anastomoses, estruturas que dificultam etapas fundamentais do tratamento endodôntico, como instrumentação, irrigação e obturação. Dessa forma, a identificação prévia dessas variações torna-se fundamental para minimizar falhas terapêuticas e aumentar a previsibilidade clínica (VERTUCCI, 1984; ROCHA *et al.*, 1996; DE LIMA *et al.*, 2019; ALMEIDA *et al.*, 2023).

Em contrapartida, as raízes distais apresentaram predominância expressiva do Tipo I, tanto nos primeiros quanto nos segundos molares inferiores, indicando padrão anatômico mais simples. Esse comportamento também foi descrito por Ferraz e Pécora (1992) e De Lima *et al.* (2019), que observaram menor variabilidade anatômica nessa raiz quando comparada à raiz mesial.

Nos segundos molares inferiores, embora também tenha sido observada predominância do Tipo III na raiz mesial, verificou-se tendência discreta à simplificação anatômica em

relação aos primeiros molares inferiores. Além disso, foram identificados casos de dentes unirradiculares, condição anatômica considerada menos frequente, mas já relatada na literatura e frequentemente associada à fusão radicular e presença de canais em “C” (FAN *et al.*, 2004; ZHENG *et al.*, 2011).

A análise da bilateralidade revelou frequência relativamente elevada de simetria anatômica entre molares inferiores homólogos. Clinicamente, esse achado possui relevância importante, uma vez que a anatomia do dente contralateral pode auxiliar no planejamento endodôntico e aumentar a previsibilidade do tratamento. Resultados semelhantes foram encontrados por Felsypremila, Vinothkumar e Kandaswamy (2015), que também observaram tendência de repetição anatômica entre dentes homólogos.

Em relação aos canais em “C”, a maior prevalência foi observada nos segundos molares inferiores, enquanto os primeiros molares apresentaram ocorrência reduzida dessa configuração anatômica. Esses resultados estão de acordo com estudos anteriores, que demonstram associação frequente entre canais em “C”, fusão radicular e alterações no desenvolvimento dentário (FAN *et al.*, 2004; ZHENG *et al.*, 2011).

Do ponto de vista clínico, os canais em “C” representam desafio significativo para o tratamento endodôntico, principalmente devido à dificuldade de limpeza, modelagem e obturação adequada do sistema de canais radiculares. Dessa maneira, a TCFC assume papel importante na identificação dessas variações anatômicas antes do início do tratamento, permitindo planejamento mais preciso e redução do risco de falhas clínicas (FAN *et al.*, 2004; ZHENG *et al.*, 2011; LADEIRA *et al.*, 2014; NEJAIM *et al.*, 2020).

A presença de raiz extra (*radix*) foi observada em baixa frequência na amostra estudada, sendo mais comum nos primeiros molares inferiores. Apesar de incomum, essa variação possui relevância clínica considerável, já que raízes supranumerárias podem dificultar o acesso, localização e preparo dos canais radiculares, favorecendo insucessos terapêuticos quando não diagnosticadas adequadamente. Estudos prévios realizados em populações brasileiras também relataram baixa prevalência de primeiros molares inferiores com três raízes, corroborando a ocorrência reduzida de *radix* observada na presente amostra (RODRIGUES *et al.*, 2016; RING; RING, 2017).

De modo geral, os achados do presente estudo reforçam a elevada variabilidade anatômica dos molares inferiores em subpopulações brasileiras e evidenciam a importância da TCFC como ferramenta auxiliar no diagnóstico endodôntico. Além de contribuir para o conhecimento científico sobre a morfologia radicular, os resultados obtidos possuem aplicação clínica direta, auxiliando no planejamento terapêutico e na redução de falhas

relacionadas à não identificação de variações anatômicas (SILVA et al., 2013; DE LIMA et al., 2019; MARTINS et al., 2019; ALMEIDA et al., 2023).

7 CONCLUSÃO

Conclui-se que os molares inferiores avaliados apresentaram maior complexidade anatômica nas raízes mesiais, com predominância do tipo III de Vertucci nos primeiros e segundos molares inferiores, enquanto as raízes distais apresentaram predominância do tipo I. Os canais em C foram mais frequentes nos segundos molares inferiores, a presença de raiz adicional (*radix*) foi baixa e mais observada nos primeiros molares inferiores, e a bilateralidade demonstrou ocorrência de simetria anatômica entre molares homólogos em parte da amostra.

REFERÊNCIAS

- ALMEIDA, Jessica Cecilia *et al.* Cone-beam computed tomographic evaluation of the root canal anatomy of the lower premolars and molars in a Brazilian sub-population. **Imaging Science in Dentistry**, v. 53, n. 1, p. 77-82, 2023. DOI: 10.5624/isd.20220204. Disponível em: <https://isident.org/search.php?code=2080ISD&id=10.5624%2Fisd.20220204&vmode=FULL&where=aview>. Acesso em: 4 out. 2025.
- CAPUTO, B. V. *et al.* Estudo da tomografia computadorizada de feixe cônico na avaliação morfológica de raízes e canais dos molares e pré-molares da população brasileira. **Odonto**, [s.l.], v. 22, n. 43-44, p. 63-69, 2014. Disponível em: <https://pesquisa.bvsalud.org/portal/resource/pt/lil-790520>. Acesso em: 28 ago. 2025.
- DE LIMA, C. O.; BRAMANTE, C. M.; KATO, A. S.; MOURA-NETO, C.; BERGAMASCHI, J. P.; GABRIELLI, B. Cone-beam computed tomography study of root canal morphology of permanent mandibular molars in a Brazilian subpopulation. **Journal of Applied Oral Science**, v. 27, p. e20180592, 2019. DOI: 10.1590/1678-7757-2018-0592. Disponível em: <https://www.scielo.br/j/jaos/a/nc6QLTWrsMjYtjP3cd3yDrDy/?format=html&lang=en>. Acesso em: 28 ago. 2025.
- DE PABLO, Ó. V. *et al.* Root anatomy and canal configuration of the permanent mandibular first molar: a systematic review. **Journal of Endodontics**, v. 36, n. 12, p. 1919-1931, dez. 2010. DOI: 10.1016/j.joen.2010.08.055. Disponível em: https://www.researchgate.net/publication/49624053_Root_Anatomy_and_Canal_Configuration_of_the_Permanent_Mandibular_First_Molar_A_Systematic_Review. Acesso em: 14 set. 2025.
- FAN, Bing; CHEUNG, Gary S. P.; FAN, Mingwen; GUTMANN, James L.; BIAN, Zhuan. C-shaped canal system in mandibular second molars: Part I—Anatomical features. **Journal of Endodontics**, v. 30, n. 12, p. 899-903, 2004. DOI: 10.1097/01.DON.0000136207.12204.E4. Disponível em: [https://www.jendodon.com/article/S0099-2399\(05\)60072-6/abstract](https://www.jendodon.com/article/S0099-2399(05)60072-6/abstract). Acesso em: 8 jan. 2026.
- FELSYPREMILA, G.; VINOCHKUMAR, T. S.; KANDASWAMY, D. Anatomic symmetry of root and root canal morphology of posterior teeth in Indian subpopulation using cone beam computed tomography: a retrospective study. **European Journal of Dentistry**, *Ankara*, v. 9, n. 4, p. 500-507, 2015. Disponível em: <https://www.ncbi.nlm.nih.gov/pmc/articles/PMC4745230/>. Acesso em: 24 set. 2025.
- FERRAZ, J. A.; PÉCORA, J. D. Estudo anatômico das raízes e canais radiculares dos dentes molares inferiores. **Revista Paulista de Odontologia**, v. 14, n. 2, p. 16-20, 1992. Disponível em: <http://app.minhabiblioteca.com.br/reader/books/9788595157453/>. Acesso em: 12 set. 2025.
- LADEIRA, Daniela B. S.; CRUZ, André D.; FREITAS, Débora Q.; ALMEIDA, Solange M. Prevalence of C-shaped root canal in a Brazilian subpopulation: a cone-beam computed tomography analysis. **Brazilian Oral Research**, v. 28, n. 1, p. 39-45, 2014. DOI: 10.1590/S1806-83242013005000027. Disponível em: <https://www.scielo.br/j/bor/a/Ss8nmHm5Sf5FvtKmGh74sF/?format=html&lang=en>. Acesso em: 25 fev. 2026.

MARTINS, J. N. R.; ANDERSON, C.; GONÇALVES, L. C.; ANDO, E.; ESCRIBANO, M. J.; GINJEIRA, A. Worldwide prevalence of root canal morphology using cone-beam computed tomography. **Journal of Endodontics**, v. 45, n. 3, p. 230–239, 2019. Disponível em: <https://www.sciencedirect.com/science/article/abs/pii/S0099239918308768>. Acesso em: 14 set. 2025.

NAVAS, J. M. *et al.* Evaluation of the root canal morphology of human teeth by cone beam computed tomography and micro-computed tomographic – A systematic review with meta-analysis. **Journal of Pharmacy and Bioallied Sciences**, v. 14, suppl. 1, p. S254–S259, 2022. Disponível em: <https://www.ncbi.nlm.nih.gov/pmc/articles/PMC9469351/>. Acesso em: 23 set. 2025.

NEELAKANTAN, P.; SUBBARAO, C.; SUBBARAO, C. V. Comparative evaluation of modified canal staining and clearing technique, cone-beam computed tomography, peripheral quantitative computed tomography, spiral computed tomography, and plain and digital radiography. **International Endodontic Journal**, Oxford, v. 43, n. 6, p. 489–495, 2010. Disponível em: <https://www.sciencedirect.com/science/article/abs/pii/S0099239910004620>. Acesso em: 14 set. 2025.

NEJAIM, Yara *et al.* C-shaped canals in mandibular molars of a Brazilian subpopulation: prevalence and root canal configuration using cone-beam computed tomography. **Clinical Oral Investigations**, v. 24, n. 9, p. 3299–3305, 2020. DOI: 10.1007/s00784-020-03207-6. Disponível em: <https://pubmed.ncbi.nlm.nih.gov/31965283/>. Acesso em: 23 fev. 2026.

PATEL, S. *et al.* Cone beam computed tomography in Endodontics: a review. **International Endodontic Journal**, Oxford, v. 48, n. 1, p. 3–15, 2015. Disponível em: https://www.academia.edu/18142998/Cone_beam_computed_tomography_in_Endodontics_a_review. Acesso em: 23 ago. 2025.

RING, K. C.; RING, J. D. Three-rooted permanent mandibular first molars in a Brazilian population: a cone-beam computed tomography study. **Brazilian Oral Research**, v. 31, n. 1, p. e98, 2017. DOI: 10.1590/1807-3107BOR-2017.vol31.0098. Disponível em: <https://www.scielo.br/j/bor/a/fwXcgLgRDhgtWJ35Nk5QS4F/?format=pdf&lang=en>. Acesso em: 5 ago. 2025.

ROCHA, L. F.; SOUSA NETO, M. D.; FIDEL, S. R.; PÉCORÁ, J. D. External and internal anatomy of mandibular molars. **Brazilian Dental Journal**, v. 7, n. 1, p. 33–40, 1996. Disponível em: <https://pubmed.ncbi.nlm.nih.gov/9206352/>. Acesso em: 14 ago. 2025.

RODRIGUES, Clarissa Teles *et al.* Prevalence and morphometric analysis of three-rooted mandibular first molars in a Brazilian subpopulation. **Journal of Applied Oral Science**, v. 24, n. 5, p. 535–542, 2016. DOI: 10.1590/1678-775720150511. Disponível em: <https://pubmed.ncbi.nlm.nih.gov/27812625/>. Acesso em: 9 fev. 2026.

SILVA, Emmanuel João Nogueira Leal da; NEJAIM, Yuri; SILVA, Amaro Ilídio Vespasiano; HAITER-NETO, Francisco; COHENCA, Nestor. Evaluation of root canal configuration of mandibular molars in a Brazilian population by using cone-beam computed tomography: an in vivo study. **Journal of Endodontics**, v. 39, n. 7, p. 849–852, 2013. DOI: 10.1016/j.joen.2013.04.030. Disponível em: <https://www.sciencedirect.com/science/article/abs/pii/S0099239913003427>. Acesso em: 15 mar. 2026.

SONG, J. S.; KIM, S. O.; CHOI, B. J.; CHOI, H. J.; SON, H. K.; LEE, J. H. Incidence and relationship of an additional root in the mandibular first permanent molar and primary

molars. **Oral Surgery, Oral Medicine, Oral Pathology, Oral Radiology, and Endodontology**, v. 107, n. 1, p. e56–e60, 2009. DOI: 10.1016/j.tripleo.2008.09.004. Disponível em: [https://www.oooojournal.net/article/S1079-2104\(08\)00655-0/abstract](https://www.oooojournal.net/article/S1079-2104(08)00655-0/abstract). Acesso em: 30 maio 2026.

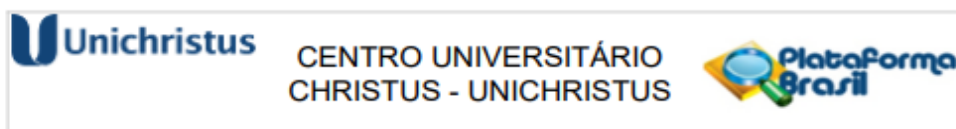
SOUZA-FREITAS, J. A.; DANTAS, C. J.; VALDIVIA, A. D. Estudo anatômico da raiz mesial do primeiro molar inferior permanente. **Revista da Faculdade de Odontologia de Ribeirão Preto**, v. 8, n. 1, p. 85–98, 1971. Disponível em: <http://app.minhabiblioteca.com.br/reader/books/9788595887453/>. Acesso em: 10 ago. 2025.

TORRES, A. et al. Characterization of mandibular molar root and canal morphology using cone-beam computed tomography and its variability in Belgian and Chilean population samples. **Imaging Science in Dentistry**, v. 45, n. 2, p. 95–101, 2015. Disponível em: https://www.researchgate.net/figure/Diagrammatic-representations-of-Vertuccis-classification-for-root-canal-morphology_fig1_351812388. Acesso em: 10 jun. 2026.

VERTUCCI, F. J. Root canal anatomy of the human permanent teeth. **Oral Surgery, Oral Medicine, Oral Pathology**, v. 58, p. 589–599, 1984. Disponível em: <https://www.sciencedirect.com/journal/oral-surgery-oral-medicine-oral-pathology>. Acesso em: 15 set. 2025.

ZHENG, Q. *et al.* C-shaped root canal system in mandibular second molars in a Chinese population evaluated by cone-beam computed tomography. **International Endodontic Journal**, v. 44, n. 9, p. 857–862, 2011. DOI: 10.1111/j.1365-2591.2011.01896. Disponível em: <https://pubmed.ncbi.nlm.nih.gov/21599707/>. Acesso em: 15 set. 2025.

ANEXO A – Documento de aprovação do Comitê de Ética em Pesquisa



Continuação do Parecer: 7.945.640

conforme a classificação de Vertucci et al..

Avaliação dos Riscos e Benefícios:

Riscos:

O presente estudo não apresenta riscos diretos para os participantes, uma vez que se trata de uma pesquisa observacional e retrospectiva, baseada na análise de dados e imagens já existentes de um banco de dados. O estudo não envolve qualquer intervenção ou contato direto com os pacientes.

Os riscos mencionados na pesquisa estão relacionados a falhas e complicações em tratamentos endodônticos que ocorrem devido à falta de conhecimento preciso sobre a anatomia dos canais radiculares. Tais complicações incluem a formação de degraus, perfurações, instrumentação e obturação inadequada dos canais. A pesquisa visa, na verdade, mitigar esses riscos, fornecendo informações anatômicas detalhadas que contribuem para um diagnóstico mais preciso e um planejamento terapêutico eficaz.

Benefícios:

A pesquisa proposta visa aprofundar o conhecimento sobre a anatomia e variação morfológica do sistema de canais radiculares dos molares, utilizando a tomografia computadorizada de feixe cônico (TCFC) como uma ferramenta de diagnóstico superior às técnicas convencionais. O estudo

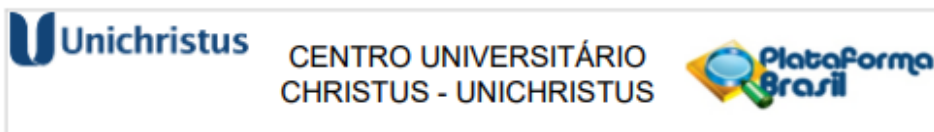
trará benefícios significativos para a prática clínica, principalmente no planejamento e execução de tratamentos endodônticos, ao permitir uma visualização mais precisa e tridimensional das estruturas radiculares.

A TCFC possibilitará a detecção de variações anatômicas complexas, como canais em "C" e múltiplos forames, que podem impactar diretamente o sucesso do tratamento. Além disso, a pesquisa contribuirá para o conhecimento sobre as prevalências de determinadas configurações anatômicas em uma amostra representativa da população brasileira, já que estudos anteriores revelaram lacunas nesse conhecimento.

Comentários e Considerações sobre a Pesquisa:

Todas as categorias de dentes apresentam variações anatômicas no que se refere ao sistema de canais radiculares. Em razão disso, a radiografia se mostra imprescindível para o diagnóstico e planejamento do tratamento

Endereço: Rua João Adolfo Gurgel, nº 133, térreo, salas T11 e T12 - Prédio Central
Bairro Cocó **Município** FORTALEZA **CEP:** 60.190-060
UF: CE **Telefone** (85)3285-8187 **E-** cep@unichristus.edu.br



Continuação do Parecer: 7.945.640

endodôntico. A tomografia computadorizada de feixe cônico (TCFC) surge como uma alternativa capaz de superar as limitações da radiografia convencional. Nesse contexto, torna-se relevante a análise e caracterização da morfologia dos canais radiculares dos molares superiores e inferiores da população brasileira contemporânea por meio da TCFC. Considerando que os molares possuem anatomias variadas, podendo representar formas anatômicas mais complexas, a realização deste estudo se justifica para determinar a prevalência dessas configurações dentárias em uma subpopulação brasileira. O presente trabalho tem como objetivo avaliar a variação morfológica do sistema de canais dos molares superiores utilizando a tomografia computadorizada de feixe cônico. Trata-se de um estudo observacional, de corte transversal, baseado na análise de dados de pacientes provenientes de duas clínicas radiológicas localizadas na cidade de Fortaleza, CE.

Considerações sobre os Termos de apresentação obrigatória:

Todos os termos foram apresentados

Conclusões ou Pendências e Lista de Inadequações:

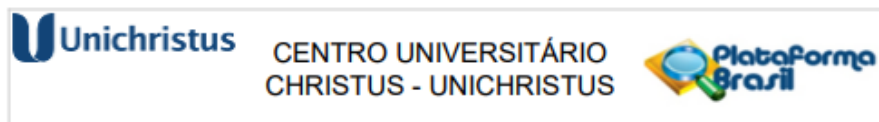
Todos os termos foram apresentados

Considerações Finais a critério do CEP:

Este parecer foi elaborado baseado nos documentos abaixo relacionados:

Tipo Documento	Arquivo	Postagem	Autor	Situação
Informações Básicas do Projeto	PB_INFORMAÇÕES_BASICAS_DO_PROJETO_2626255.pdf	25/09/2025 09:01:34		Aceito
Declaração de Instituição e Infraestrutura	FielDepositario.pdf	25/09/2025 08:59:50	George Táccio de Miranda Candeiro	Aceito
Projeto Detalhado / Brochura Investigador	ProjetoTCC.docx	25/09/2025 08:58:24	George Táccio de Miranda Candeiro	Aceito
Folha de Rosto	FolhaDeRosto.pdf	25/09/2025 08:41:49	George Táccio de Miranda Candeiro	Aceito

Endereço: Rua João Adolfo Gurgel, n° 133, térreo, salas T11 e T12 - Prédio Central
Bairro Cocó **CEP:** 60.190-060
UF: CE **Município** FORTALEZA
Telefone (85)3265-8187 **E-** cep@unichristus.edu.br



Continuação do Parecer: 7.945.640

Situação do Parecer:

Aprovado

Necessita Apreciação da CONEP:

Não

FORTALEZA, 03 de Novembro de 2025

Assinado por:
OLGA VALE OLIVEIRA MACHADO
(Coordenador(a))

Endereço: Rua João Adolfo Gurgel, nº 133, térreo, salas T11 e T12 - Prédio Central
Bairro Cocó **Município** FORTALEZA **CEP:** 60.190-080
UF: CE **E-** cep@unichristus.edu.br
Telefone (85)3265-8187