



**UNIVERSIDADE CHRISTUS
CURSO DE ODONTOLOGIA
CAMPUS PARQUE ECOLÓGICO**

JULIANA FERNANDES SOARES

**EXPANSÃO LENTA DA MAXILA COM APARELHO ORTODÔNTICO FIXO
INTERCEPTATIVO E SEUS EFEITOS NA CORREÇÃO DA CLASSE II: RELATO
DE CASO CLÍNICO**

FORTALEZA

2026

JULIANA FERNANDES SOARES

EXPANSÃO LENTA DA MAXILA COM APARELHO ORTODÔNTICO FIXO
INTERCEPTATIVO E SEUS EFEITOS NA CORREÇÃO DA CLASSE II: RELATO DE
CASO CLÍNICO

Trabalho de Conclusão de Curso
apresentado à Universidade Christus como
requisito para a conclusão do Curso de
Graduação em Odontologia.

Orientador(a): Prof^ª. Me. Karol
Albuquerque Martins Rodrigues

FORTALEZA

2026

Dados Internacionais de Catalogação na Publicação
Centro Universitário Christus - Unichristus
Gerada automaticamente pelo Sistema de Elaboração de Ficha Catalográfica do
Centro Universitário Christus - Unichristus, com dados fornecidos pelo(a) autor(a)

S676e Soares, Juliana.
Expansão lenta da maxila com aparelho ortodôntico fixo interceptativo e seus efeitos na correção da Classe II : RELATO DE CASO CLÍNICO / Juliana Soares. - 2026.
40 f. : il. color.

Trabalho de Conclusão de Curso (Graduação) - Centro Universitário Christus - Unichristus, Curso de Odontologia, Fortaleza, 2026.
Orientação: Profa. Ma. Karol Albuquerque Martins Rodrigues.

1. Má oclusão de Classe II. 2. Ortodontia interceptativa. 3. Expansão transversal. I. Título.

CDD 617.6

JULIANA FERNANDES SOARES

EXPANSÃO LENTA DA MAXILA COM APARELHO ORTODÔNTICO FIXO
INTERCEPTATIVO E SEUS EFEITOS NA CORREÇÃO DA CLASSE II: RELATO DE
CASO CLÍNICO

Trabalho de Conclusão de Curso
apresentado à Universidade Christus
como requisito para a conclusão do
Curso de Graduação em Odontologia.

Orientador(a): Prof^ª. Me. Karol
Albuquerque Martins Rodrigues

Aprovado em: ____/____/____

BANCA EXAMINADORA

Prof^ª. Me. Karol Albuquerque Martins Rodrigues
Universidade Christus

Prof^ª. Dra. Isabella Fernandes Carvalho
Universidade Christus

Prof^ª. Dra. Lis Monteiro de Carvalho Guerra
Universidade Christus

RESUMO

As más oclusões, especialmente a Classe II, são alterações frequentes na infância e na adolescência, com repercussões funcionais, estéticas e relevância para a saúde pública. Em pacientes em crescimento, a expansão transversal das arcadas pode representar um importante recurso terapêutico no manejo de discrepâncias oclusais associadas ao apinhamento dentário e à deficiência de espaço. O presente estudo teve como objetivo relatar a abordagem ortodôntico-interceptativa realizada por meio do uso dos expansores tipo McNamara e Williams em paciente com má oclusão Classe II de Angle e apinhamento dentário durante a dentição mista. O caso clínico descreve uma paciente do sexo feminino, 8 anos, em dentição mista, com má oclusão de Classe II associada à retrusão mandibular, overjet aumentado (≈ 5 mm) e apinhamento dentário. Após baixa adesão ao aparelho removível inicialmente proposto, optou-se pela utilização do expansor tipo McNamara na arcada superior e do expansor inferior tipo Williams, com o objetivo de promover ganho transversal, aumento do perímetro de arco e melhora das condições para alinhamento dentário. Durante o acompanhamento, foram observados resultados clínicos favoráveis, com melhora da relação entre as arcadas, ganho de espaço dentário e evolução satisfatória do quadro oclusal. Dessa forma, a utilização dos expansores McNamara e Williams mostrou-se uma alternativa favorável para adequação transversal das arcadas e criação de condições mais adequadas para continuidade da terapia ortodôntica em pacientes em crescimento.

Palavras-chave: má oclusão de classe II; ortodontia interceptativa; expansão transversal; aparelho de McNamara; dentição mista.

ABSTRACT

Malocclusions, particularly Class II malocclusion, are common conditions during childhood and adolescence, with functional and esthetic implications and significant relevance to public health. In growing patients, transverse arch expansion may represent an important therapeutic resource for managing occlusal discrepancies associated with dental crowding and space deficiency. This study aimed to report an interceptive orthodontic approach using McNamara and Williams expanders in a patient with Angle Class II malocclusion and dental crowding during the mixed dentition stage. The clinical case describes an 8-year-old female patient in mixed dentition presenting with Class II malocclusion associated with mandibular retrusion, increased overjet (approximately 5 mm), and dental crowding. Following poor compliance with the initially proposed removable appliance, treatment was modified to include a McNamara expander in the maxillary arch and a Williams lower expander in the mandibular arch, aiming to promote transverse expansion, increase arch perimeter, and improve conditions for dental alignment. During follow-up, favorable clinical outcomes were observed, including improvement in interarch relationships, gain of dental space, and satisfactory progression of the occlusal condition. Therefore, the use of McNamara and Williams expanders proved to be a favorable alternative for transverse arch development and the creation of more suitable conditions for the continuation of orthodontic therapy in growing patients.

Keywords: class II malocclusion; interceptive orthodontics; transverse expansion; McNamara appliance; mixed dentition.

SUMÁRIO

1 INTRODUÇÃO.....	7
2 REFERENCIAL TEÓRICO.....	9
2.1 Deficiência transversal maxilar, apinhamento e discrepância intra-arcos.....	9
2.2 Má oclusão Classe II de Angle.....	10
2.3 Discrepância sagital na Classe II.....	10
2.4 Tratamento da Classe II com aparelhos funcionais.....	11
2.5 Associação entre deficiência transversal maxilar e Classe II.....	12
2.6 Expansão transversal: efeitos esqueléticos e dentoalveolares.....	13
2.7 Aparelhos expansores utilizados na Ortodontia Interceptativa.....	14
3 OBJETIVOS.....	15
3.1 Objetivo Geral.....	15
3.2 Objetivos Específicos.....	15
4 RELATO DE CASO.....	16
5 DISCUSSÃO.....	33
6 CONSIDERAÇÕES FINAIS.....	35
REFERÊNCIAS.....	37
APÊNDICES.....	39
APÊNDICE A – Termo de Consentimento Livre e Esclarecido (TCLE).....	39
APÊNDICE B – Termo de Assentimento do Menor.....	40
ANEXO.....	41

1 INTRODUÇÃO

As más oclusões permanecem entre as alterações orais mais prevalentes na infância e adolescência, configurando um importante problema de saúde bucal com repercussões funcionais e estéticas. No Brasil, levantamentos epidemiológicos indicam que essas alterações figuram entre os agravos bucais mais frequentes, ao lado da cárie dentária e da doença periodontal, evidenciando sua relevância para a saúde pública (Brasil, 2023).

Dentro desse conjunto, a má oclusão de Classe II é frequentemente relatada em diferentes contextos populacionais de crianças e adolescentes. Evidências provenientes de revisões sistemáticas baseadas em estudos populacionais indicam que a prevalência global média da má oclusão de Angle Classe II situa-se em torno de 23%, o que significa que aproximadamente um em cada quatro indivíduos avaliados apresenta esse padrão de discrepância nas relações sagitais dentárias e esqueléticas, ainda que com variações relevantes entre regiões geográficas, critérios diagnósticos e fases do desenvolvimento dentário (Alhammadi et al., 2018).

A má oclusão de Classe II pode estar relacionada ao padrão de crescimento craniofacial e resulta de interações complexas entre fatores genéticos e de desenvolvimento, moduladas por influências funcionais, ambientais e comportamentais que atuam ao longo do crescimento. Esse padrão pode ser compreendido a partir do ponto de referência adotado, distinguindo-se a Classe II dentária da Classe II esquelética (Capelozza Filho, 2012).

Quando relacionada ao componente esquelético, a Classe II costuma apresentar características de discrepância sagital entre maxila e mandíbula, frequentemente associada ao posicionamento posterior da mandíbula e, em menor proporção, ao posicionamento anterior da maxila. Clinicamente, essa discrepância se manifesta por aumento do overjet, por relações molares e caninas distalizadas e por alterações no perfil facial, podendo coexistir com desequilíbrios no selamento labial e no padrão muscular perioral. A persistência dessas características ao longo do crescimento contribui para a manutenção da discrepância sagital e reforça a importância de intervenções ortodônticas instituídas em momento biologicamente favorável, especialmente nos casos em que o componente esquelético é predominante (Proffit; Fields; Sarver, 2013; Capelozza Filho, 2012).

A má oclusão de Classe II associada ao apinhamento dentário e à deficiência transversal das arcadas representa uma condição frequente na prática ortodôntica infantil, podendo comprometer a função mastigatória, a estética facial e o desenvolvimento oclusal. Nesse contexto, a intervenção precoce por meio de aparelhos ortopédicos fixos pode favorecer a correção das discrepâncias oclusais durante a fase de crescimento. Assim, o presente relato

justifica-se pela necessidade de demonstrar a aplicabilidade clínica dos expansores tipo McNamara e Williams no manejo interceptativo dessas alterações.

2 REFERENCIAL TEÓRICO

2.1 Deficiência transversal maxilar, apinhamento e discrepância intra-arcos

A deficiência transversal da maxila constitui uma das alterações esqueléticas mais frequentemente observadas durante o crescimento craniofacial. Essa condição pode resultar na redução do perímetro da arcada dentária, comprometendo o alinhamento dos dentes permanentes e favorecendo o desenvolvimento de apinhamentos. Segundo McNamara Junior (2000), a deficiência transversal maxilar está frequentemente associada à diminuição da largura intermolar e à redução do espaço disponível para acomodação dos dentes, sendo considerada importante fator etiológico das discrepâncias entre o tamanho dentário e o tamanho das bases ósseas.

O apinhamento dentário nem sempre está relacionado exclusivamente ao tamanho dos dentes. Em diversos pacientes, a principal causa encontra-se na deficiência das bases ósseas e na redução do perímetro do arco dentário. Nesses casos, a expansão transversal pode representar uma alternativa terapêutica conservadora, promovendo ganho de espaço e reduzindo a necessidade de procedimentos mais invasivos durante as fases subsequentes do tratamento ortodôntico.

A ortodontia interceptativa desempenha papel relevante no manejo das alterações oclusais durante a dentição mista, principalmente em pacientes com deficiência de espaço, apinhamento dentário e discrepâncias transversais. A expansão transversal das arcadas constitui um recurso terapêutico amplamente utilizado para promover ganho de perímetro de arco, melhora da compatibilidade entre as arcadas e criação de condições mais favoráveis para alinhamento dentário (McNamara Junior, 2000).

2.2 Má oclusão Classe II de Angle

A má oclusão de Classe II representa uma das alterações oclusais mais prevalentes na população infantil e adolescente. A classificação proposta por Angle, em 1899, permanece amplamente utilizada na Ortodontia e baseia-se na relação anteroposterior dos primeiros molares permanentes. Nessa condição, a cúspide mesiovestibular do primeiro molar superior encontra-se posicionada anteriormente ao sulco vestibular do primeiro molar inferior.

De acordo com Alhammadi et al. (2018), a prevalência global da Classe II corresponde a aproximadamente 23% da população, evidenciando sua relevância clínica e epidemiológica. Sua ocorrência pode estar associada a alterações dentárias, esqueléticas ou à combinação de ambas, resultando em diferentes graus de comprometimento funcional e estético.

Nos casos de Classe II esquelética, a discrepância geralmente está relacionada à retrusão mandibular, protrusão maxilar ou associação entre esses fatores. Segundo Capelozza Filho (2012), a retrusão mandibular constitui uma das características mais frequentemente observadas nesses pacientes, sendo responsável por alterações faciais como perfil convexo, aumento do trespasse horizontal e dificuldade de selamento labial.

Além dos impactos estéticos, a Classe II pode comprometer a função mastigatória, a estabilidade oclusal e o equilíbrio do sistema estomatognático. Dessa forma, a identificação precoce dessa alteração possibilita a adoção de terapias interceptativas capazes de aproveitar o potencial de crescimento do paciente e favorecer resultados mais previsíveis.

2.3 Discrepância sagital na Classe II

A discrepância sagital constitui uma das principais características da má oclusão de Classe II e refere-se à relação anteroposterior inadequada entre maxila e mandíbula. Essa alteração pode apresentar origem dentária, esquelética ou mista, sendo a retrusão mandibular considerada o componente esquelético mais frequentemente encontrado nesses pacientes (Capelozza Filho, 2012).

Nos casos de Classe II esquelética, observa-se frequentemente aumento do ângulo ANB, redução do ângulo SNB e posicionamento posterior da mandíbula em relação à base do crânio. Essas alterações refletem um desequilíbrio entre as bases ósseas maxilar e mandibular, podendo resultar em comprometimento funcional e estético. Clinicamente, os pacientes podem apresentar perfil facial convexo, aumento do trespasse horizontal (overjet), dificuldade de selamento labial e maior exposição dos incisivos superiores (Proffit; Fields; Sarver, 2019).

Além das alterações faciais e oclusais, a discrepância sagital pode influenciar negativamente a função mastigatória, a estabilidade oclusal e o desenvolvimento harmonioso do sistema estomatognático. Quando não tratada durante o crescimento, essa condição tende a persistir ao longo do desenvolvimento, aumentando a complexidade da correção ortodôntica em fases posteriores.

Dessa forma, o diagnóstico precoce da discrepância sagital assume papel fundamental no planejamento terapêutico, permitindo a utilização de recursos ortopédicos capazes de aproveitar o potencial de crescimento do paciente e favorecer a correção das relações maxilomandibulares.

2.4 Tratamento da Classe II com aparelhos funcionais

Nesse contexto, diferentes estratégias terapêuticas são descritas para o manejo da Classe II, variando conforme a idade, o estágio de crescimento e a magnitude da discrepância esquelética, incluindo abordagens ortodônticas compensatórias, terapias ortopédicas funcionais durante o crescimento e, em situações específicas, intervenções cirúrgicas em fases mais tardias. As terapias ortopédicas funcionais baseiam-se no princípio de que o crescimento craniofacial é um processo dinâmico e suscetível à modulação por estímulos mecânicos e adaptações neuromusculares, permitindo a exploração de períodos de maior potencial de modificação esquelética (Proffit; Fields; Sarver, 2019; Venkatesan et al., 2025).

Diversos aparelhos funcionais têm sido empregados para a correção da Classe II durante a fase de crescimento. Revisões sistemáticas demonstram que aparelhos removíveis, como Twin Block, Bionator e Ativador, são capazes de promover melhora da relação sagital, embora dependam fortemente da colaboração do paciente para obtenção dos resultados esperados (Koretsi et al., 2015; Perinetti et al., 2015). Entre os aparelhos funcionais fixos, o Herbst e o Forsus destacam-se pela menor dependência da cooperação do paciente e pela capacidade de produzir alterações dentárias e esqueléticas favoráveis durante o crescimento (Yang et al., 2016; Bakdach; Hadad, 2021).

Estudos recentes comparando diferentes aparelhos para correção da Classe II demonstram que tanto o Twin Block quanto o Herbst apresentam eficácia clínica na melhora da relação sagital, embora diferenças relacionadas à colaboração do paciente, ao tempo de tratamento e aos efeitos dento-esqueléticos devam ser consideradas na escolha terapêutica (Xu et al., 2024). Além disso, evidências atuais indicam que a eficiência e a efetividade dos aparelhos funcionais dependem de fatores como estágio de crescimento, severidade da

discrepância e adesão ao tratamento, reforçando a importância da individualização da conduta clínica (Venkatesan et al., 2025).

Entre as opções terapêuticas para a correção da má oclusão de Classe II com retrognatismo mandibular, os aparelhos ortopédicos fixos constituem uma alternativa relevante, sobretudo em pacientes em fase de crescimento, por promoverem postura mandibular anterior contínua com menor dependência da colaboração do paciente. Esses aparelhos podem auxiliar na melhora das relações oclusais durante a fase de crescimento, favorecendo adaptações dentárias e esqueléticas de acordo com a necessidade clínica de cada paciente (Yang et al., 2016; Bakdach; Hadad, 2021).

Em pacientes pediátricos, a utilização de aparelhos fixos pode representar uma alternativa favorável em situações de baixa colaboração com terapias removíveis, contribuindo para maior previsibilidade clínica durante o tratamento ortodôntico interceptativo. Além dos resultados imediatos, a estabilidade dos resultados obtidos constitui fator importante para o sucesso terapêutico. Estudos longitudinais demonstram que casos de Classe II tratados com sucesso apresentam potencial de estabilidade a longo prazo quando o diagnóstico, o planejamento e a contenção são adequadamente conduzidos (Fidler et al., 1995). Dessa forma, a escolha da mecânica terapêutica deve considerar não apenas a correção da discrepância oclusal, mas também a manutenção dos resultados ao longo do tempo.

2.5 Associação entre deficiência transversal maxilar e Classe II

Embora a má oclusão de Classe II seja tradicionalmente interpretada como uma discrepância anteroposterior, diversos estudos demonstram que alterações transversais frequentemente estão associadas a esse padrão oclusal. McNamara Junior (2000) descreve que muitos pacientes Classe II apresentam deficiência transversal maxilar mesmo na ausência de mordida cruzada posterior evidente, o que pode dificultar sua identificação durante o exame clínico convencional.

A deficiência transversal da maxila reduz o perímetro das arcadas dentárias, favorece o desenvolvimento de apinhamento e pode contribuir para a manutenção das discrepâncias sagitais. Dessa forma, a avaliação da dimensão transversal torna-se etapa fundamental do diagnóstico ortodôntico, especialmente em pacientes durante a denteição mista.

Estudos clínicos demonstram que a correção da deficiência transversal pode favorecer melhora da compatibilidade entre as arcadas e contribuir para a evolução das relações oclusais. Dessa forma, a expansão maxilar tem sido considerada importante recurso

terapêutico em pacientes Classe II em fase de crescimento, especialmente quando associada à deficiência de espaço e ao apinhamento dentário.

Além da correção da deficiência transversal, alguns estudos sugerem que a expansão maxilar pode favorecer melhora das relações sagitais em pacientes Classe II durante a fase de crescimento. Feres et al. (2015), em revisão sistemática, observaram que a expansão maxilar pode contribuir para alterações favoráveis na relação entre as arcadas, especialmente quando realizada precocemente e associada a outras mecânicas ortopédicas. Esses achados reforçam a importância da avaliação transversal em pacientes Classe II e justificam a utilização da expansão como parte do tratamento interceptativo.

2.6 Expansão transversal: efeitos esqueléticos e dentoalveolares

A expansão transversal das arcadas constitui uma das principais abordagens utilizadas na Ortodontia Interceptativa para correção de discrepâncias transversais e ganho de espaço dentário. Essa expansão pode ser realizada por meio de protocolos rápidos ou lentos, dependendo das características clínicas do paciente e dos objetivos terapêuticos estabelecidos.

A expansão rápida da maxila promove abertura da sutura palatina mediana por meio de ativações mais frequentes, produzindo efeitos predominantemente esqueléticos. Em contrapartida, a expansão lenta utiliza forças de menor intensidade e ativações mais espaçadas, favorecendo remodelação óssea gradual, adaptação periodontal e maior conforto ao paciente.

Considerando essas características, a expansão lenta tem sido indicada em pacientes jovens quando se busca maior adaptação biológica dos tecidos de suporte, controle gradual das alterações transversais e melhor resposta dos tecidos periodontais. Além disso, esse protocolo permite que as modificações ocorram de forma mais fisiológica, acompanhando o crescimento e o desenvolvimento craniofacial.

Os efeitos decorrentes da expansão podem ser classificados em esqueléticos e dentoalveolares. Os efeitos esqueléticos estão relacionados ao aumento efetivo da largura basal da maxila por meio da separação da sutura palatina mediana. Já os efeitos dentoalveolares decorrem principalmente da inclinação vestibular dos dentes posteriores e da remodelação do osso alveolar, contribuindo para o aumento do perímetro da arcada.

Na mandíbula, diferentemente da maxila, não existe sutura passível de expansão ortopédica. Dessa forma, os aparelhos expansores inferiores promovem predominantemente efeitos dentoalveolares, favorecendo ganho de espaço e melhora do alinhamento dentário por meio da remodelação das estruturas alveolares.

2.7 Aparelhos expansores utilizados na Ortodontia Interceptativa

Diversos aparelhos podem ser empregados para correção das discrepâncias transversais durante a fase de crescimento. Esses dispositivos podem ser classificados em fixos ou removíveis, sendo a escolha determinada pelas características clínicas do paciente, pela severidade da deficiência transversal e pelo grau de colaboração esperado durante o tratamento.

Entre os aparelhos fixos mais utilizados destacam-se os expansores Haas, Hyrax e McNamara. O aparelho Haas apresenta apoio dentomucossuportado, promovendo efeitos esqueléticos e dentoalveolares simultaneamente. O Hyrax caracteriza-se por ser dentossuportado e amplamente empregado na expansão rápida da maxila. Já o expansor tipo McNamara associa cobertura oclusal acrílica ao parafuso expansor, proporcionando controle vertical e correção da deficiência transversal maxilar durante a fase de crescimento (McNamara Junior, 2000).

Entre os aparelhos removíveis, as placas expansoras e o aparelho de Schwarz constituem opções frequentemente utilizadas em pacientes colaborativos. Embora apresentem resultados satisfatórios em casos selecionados, sua efetividade depende diretamente do tempo de uso diário e da adesão do paciente ao tratamento.

Na arcada inferior, aparelhos expansores como o Williams são empregados com o objetivo de promover expansão dentoalveolar, aumento do perímetro de arco e melhora das condições para alinhamento dentário. Entretanto, diferentemente da maxila, seus efeitos são predominantemente dentários e alveolares, não sendo esperadas alterações esqueléticas significativas (Milad et al., 2020).

3 OBJETIVOS

3.1 Objetivo Geral

Estabelecer uma abordagem terapêutica ortodôntico-interceptativa por meio do uso dos expansores tipo McNamara e Williams, visando promover expansão transversal das arcadas e aumento do perímetro dentário, favorecendo a correção do apinhamento e a melhora das relações oclusais em paciente com má oclusão de Classe II durante a fase de crescimento.

3.2 Objetivos Específicos

- Apresentar o planejamento terapêutico, as etapas de instalação e acompanhamento dos aparelhos utilizados;
- Avaliar as alterações clínicas, cefalométricas e dentoalveolares observadas ao longo do tratamento;
- Analisar as mudanças oclusais obtidas, incluindo ganho de espaço nas arcadas, melhora do alinhamento dentário e adequação transversal entre as arcadas;
- Discutir os resultados clínicos observados à luz da literatura científica sobre ortodontia interceptativa e expansão transversal em pacientes Classe II na fase de crescimento.

4 RELATO DE CASO

Paciente J.L.M.G., sexo feminino, 8 anos, compareceu à clínica odontológica da Faculdade Christus, acompanhada por responsável legal, com queixa principal de percepção de que “meus dentes são para frente”, associada ao desconforto estético decorrente da protrusão dentária anterior. Após a anamnese, realizou-se o exame clínico. Ao exame extraoral, observou-se mandíbula retraída e aumento da altura facial anterior inferior (AFAI) (Figura 1), sugerindo padrão facial compatível com Classe II esquelética. O presente estudo foi submetido e aprovado pelo Comitê de Ética em Pesquisa do Centro Universitário Christus (Unichristus), sob o CAAE nº 89389025.0.0000.5049 e Parecer Consubstanciado nº 7.680.626. (Anexo A). Todos os procedimentos seguiram os princípios éticos estabelecidos para pesquisas envolvendo seres humanos. A participação da paciente ocorreu mediante autorização da responsável legal por meio da assinatura do Termo de Consentimento Livre e Esclarecido (Apêndice A). Além disso, foi obtido o Termo de Assentimento do Menor (Apêndice B), que garante a concordância da paciente com sua participação no presente relato de caso.

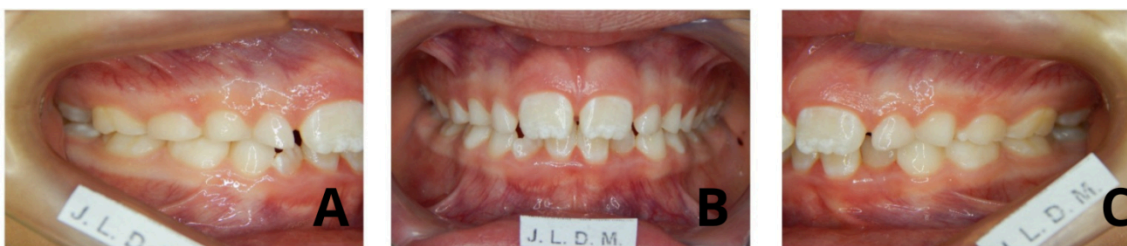Figura 1: Fotografias extraorais iniciais da paciente para análise morfológica: vista frontal (A), sorrindo (B) e vista lateral (C).



Fonte: Autoria própria, 2024.

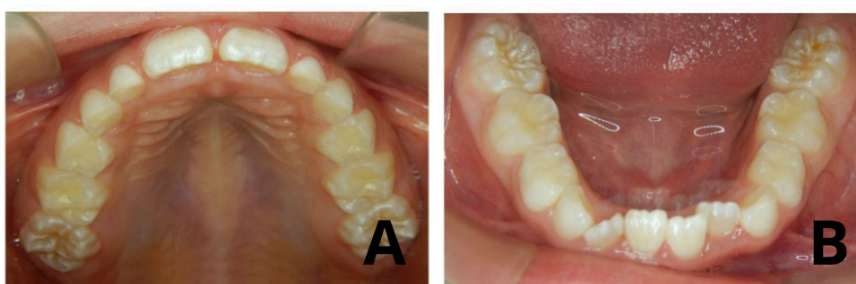
Observou-se que a paciente apresentava má oclusão de Classe II associada ao aumento do overjet, apinhamento dentário e deficiência de espaço nas arcadas. Ao exame facial, identificaram-se perfil convexo e características compatíveis com retrusão mandibular. No exame intraoral, constatou-se dentição mista, relação sagital em Classe II de $\frac{1}{4}$, overjet de aproximadamente 5 mm, overbite de 4 mm e desalinhamento dentário relacionado à deficiência de espaço e à deficiência transversal das arcadas (Figura 2 e Figura 3).

Figura 2: Fotografias intraorais iniciais da paciente, em vista lateral direita (A), vista frontal (B) e vista lateral esquerda (C).



Fonte: Autoria própria, 2024.

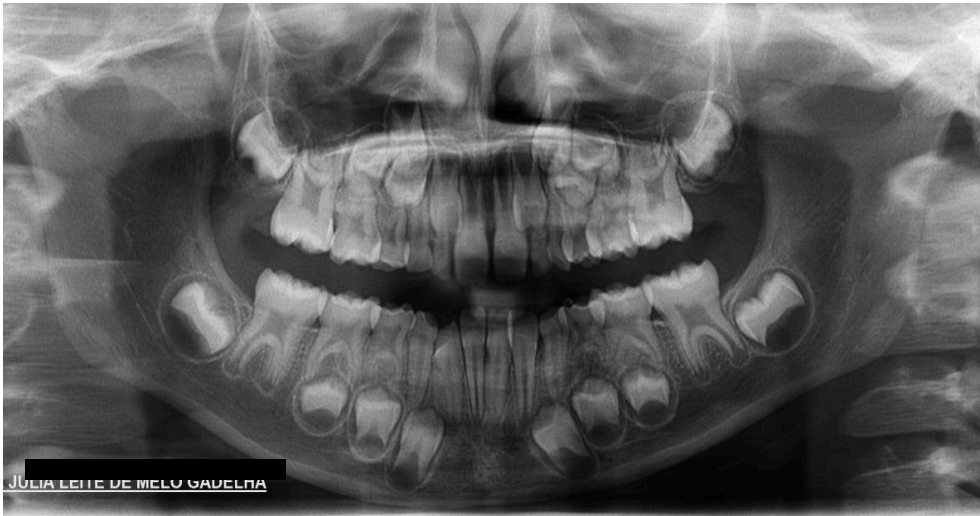Figura 3: Fotografias intraorais iniciais da paciente, em vista oclusal superior (A) e vista oclusal inferior (B).



Fonte: Autoria própria, 2024.

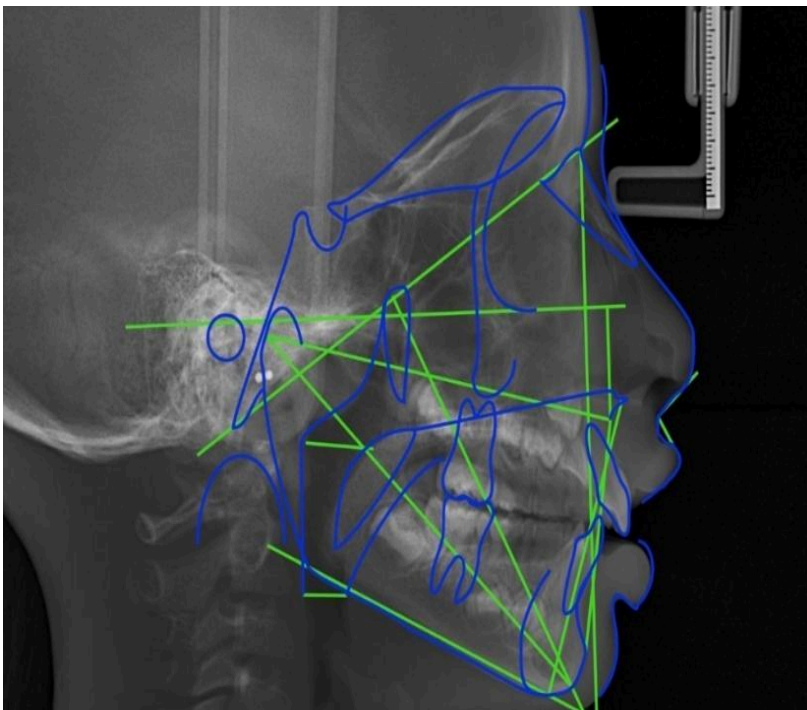
A documentação ortodôntica inicial incluiu radiografia panorâmica (Figura 4), telerradiografia lateral (Figura 5), análise cefalométrica e registros fotográficos intra e extraorais. A avaliação da telerradiografia lateral, em conjunto com a análise cefalométrica de McNamara (Tabela 1), revelou alterações compatíveis com o padrão de Classe II identificado clinicamente, como tendência à protrusão maxilar, retrusão mandibular e aumento do trespasse horizontal. Além disso, foram constatadas alterações dentárias referentes ao posicionamento dos incisivos e à falta de espaço nas arcadas. Complementando essa avaliação, os valores cefalométricos iniciais obtidos pela análise USP estão apresentados na Tabela 2, enquanto o respectivo laudo cefalométrico encontra-se descrito na Tabela 3. A representação do traçado cefalométrico realizado segundo essa análise pode ser observada na Figura 6.

Figura 4: Radiografia panorâmica inicial da paciente, evidenciando dentição permanente em desenvolvimento.



Fonte: Autoria própria, 2024.

Figura 5: Telerradiografia lateral inicial da paciente, evidenciando vestibularização dos incisivos superiores e falta de selamento labial.



Fonte: Autoria própria, 2024.

Tabela 1: Valores cefalométricos iniciais segundo análise de McNamara.

Tipo de análise: McNamara

#	Descrição	Valor	Padrão	Desvios/Classificação
Maxila x Base do Crânio				
1	A-N Perpendicular	4.953 mm	1.1 ± 2.7	+
2	Pm.(Sn-Ls)	99.767 gr	104.4 ± 12.5	
Maxila x Mandíbula				
3	Co-Gn	94.422 mm	134.3 ± 6.8	-----
4	Co-A	78.989 mm	99.8 ± 6.0	---
5	Diferença Maxila/Mandíbula	15.433	34.5 ± 4.0	----
6	ENA-Me	57.138 mm	74.6 ± 5.0	---
7	(Po-Or).(Go-Me)	25.559 gr	21.3 ± 3.9	+
8	(Ba-N).(Plm-Gn)	86.09 gr	90.0 ± 3.0	-
Mandíbula x Base do Crânio				
9	Pog-N Perpendicular	-2.1 mm	-0.3 ± 3.8	
Dentes				
10	Sf1/A Perpendicular	4.049 mm	5.3 ± 2.0	
11	lii-(A-Pog)	-0.322 mm	2.3 ± 2.4	-
Vias Aéreas				
12	Nfa-Nfp	15.332 mm	17.4 ± 4.3	
13	Bfa-Bfp	9.832 mm	13.5 ± 4.3	

Tipo de análise: McNamara

Fator	Laudo descritivo
A-N Perpendicular	Protrusão maxilar
Pm.(Sn-Ls)	Bom ângulo
Pog-N Perpendicular	Bom posicionamento
Sf1/A Perpendicular	Bom posicionamento
lii-(A-Pog)	Retrusão incisivo inferior

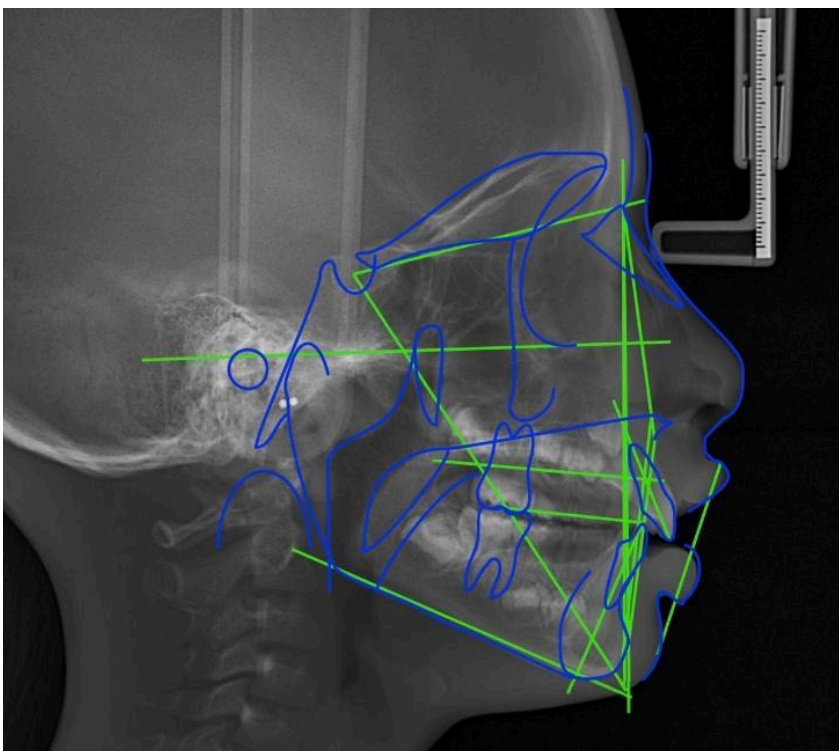
Fonte: Autoria própria, 2024.

Tabela 2: Valores cefalométricos iniciais obtidos pela análise USP.

Campo IV				
19	H.(N-B)	18.36 gr	10.5 ± 1.5	+++++
20	H-Nariz	-1.822 mm	10.0 ± 1.0	-----
21	Pog-NB	0.85 mm	-	
22	Eminência Mentoniana	5.208 mm	7.0 ± 1.0	-
Campo V				
23	FMIA	64.57 gr	68.0	
24	FMA	25.559 gr	25.0	
25	IMPA	89.871 gr	87.0	
26	TPI	3.574 mm	-	
Campo VI				
27	/1-Linha I	-0.818 mm	0.0	
28	(Go-Me).(V-T)	83.122 gr	72.0	
29	F.(V-T)	71.32 gr	81.0	
30	A-(V-T)	-0.533 mm	3.0	
31	lii-(V-T)	2.009 mm	6.0	
32	H.(V-T)	1.5 gr	5.0	
33	Discrepância Cefalométrica - Vigorito	-2.723	-	

Fonte: Autoria própria, 2024.

Figura 6: Telerradiografia lateral inicial com traçado cefalométrico segundo a análise USP.



Fonte: Autoria própria, 2024.

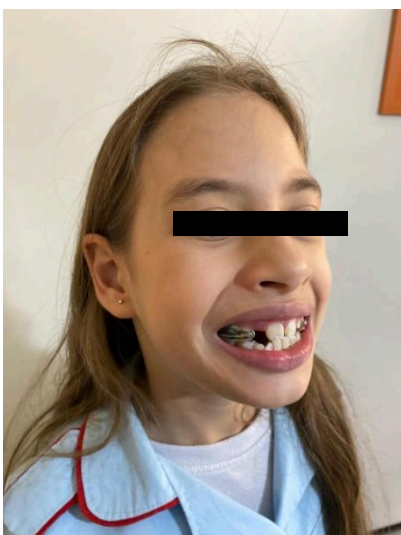Tabela 3: Laudo cefalométrico inicial segundo a análise USP.

				Tipo de análise: USP
#	Descrição	Valor	Padrão	Desvios/Classificação
Campo I				
1	(N-Pog).(Po-Orb)	88.705 gr	88.0 ± 1.0	
2	N-A.Pog	15.012 gr	0.0 ± 2.0	+++++
3	S-N.A	83.44 gr	82.0 ± 2.0	
4	S-N.B	75.971 gr	80.0 ± 2.0	--
5	A-N.B	7.468 gr	2.0 ± 2.0	++
6	S-N.D	72.43 gr	76.0	
Campo II				
7	S-N.Gn	70.93 gr	67.0	
8	S-N.Ocl	20.251 gr	14.0	
9	(S-N).(Go-Me)	37.768 gr	32.0	
10	(Go-Gn).Ocl	14.329 gr	18.0	
Campo III				
11	Ângulo Interincisivo	134.537 gr	131.0	
12	1/.NS	97.825 gr	103.0	
13	1/-Órbita	-2.853 mm	5.0	
14	1/.NA	14.385 gr	22.0 ± 5.0	-
15	1/-NA	2.712 mm	4.0	
16	/1.NB	23.61 gr	25.0 ± 4.0	
17	/1-NB	3.903 mm	4.0	
18	/1-NPog	3.286 mm	0.0	

Fonte: Autoria própria, 2024.

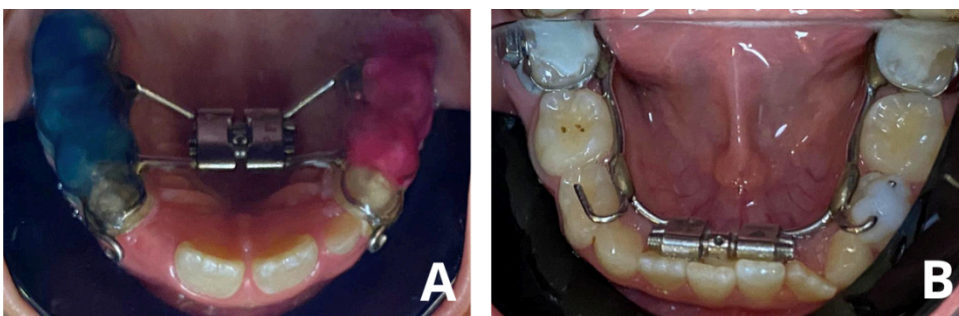
Durante a anamnese, a responsável relatou que a paciente havia realizado tratamento ortodôntico prévio em outra clínica, com aparelho removível. Entretanto, devido à baixa adesão ao uso do dispositivo, não foram observados os resultados esperados, o que motivou a interrupção da terapia. Considerando esse histórico e visando reduzir a dependência da colaboração diária da paciente, optou-se pela substituição da abordagem inicial por uma mecânica com aparelhos fixos, em concordância com a responsável. Dessa forma, utilizou-se o expansor tipo McNamara na arcada superior associado ao expansor inferior tipo Williams, com o objetivo de promover expansão transversal, ganho de perímetro de arco e melhora das condições para alinhamento dentário e da relação entre as arcadas (Figura 7 e Figura 8). Os aparelhos foram cimentados utilizando cimento de ionômero de vidro Meron® (VOCO, Alemanha), seguindo as recomendações do fabricante.

Figura 7: Fotografias extraorais de acompanhamento após instalação do aparelho fixo, em vista frontal.



Fonte: Autoria própria, 2024.

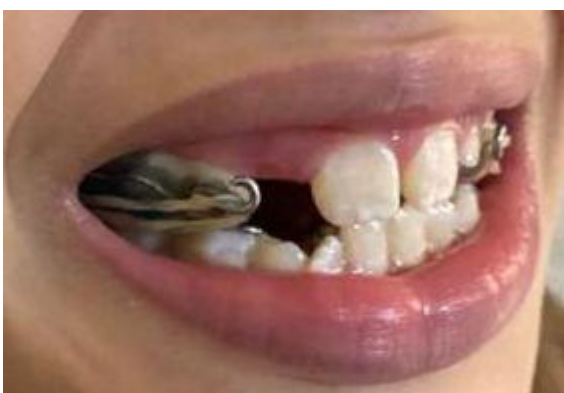Figura 8: Fotografias intraorais após a instalação do aparelho ortopédico fixo.



Fonte: Autoria própria, 2024.

Durante a fase ativa do tratamento, foram utilizados elásticos intermaxilares de Classe II (1/4 médio, força aproximada de 200 a 250 g), conectados entre a arcada superior e inferior, com a finalidade de auxiliar na correção da discrepância sagital e favorecer a melhora da relação maxilomandibular. A utilização dessa mecânica complementar contribuiu para o posicionamento funcional mandibular e para a evolução das relações oclusais observadas ao final do acompanhamento (Figura 9).

Figura 9 – Uso de elástico intermaxilar Classe II durante a fase ativa do tratamento ortodôntico-interceptativo.



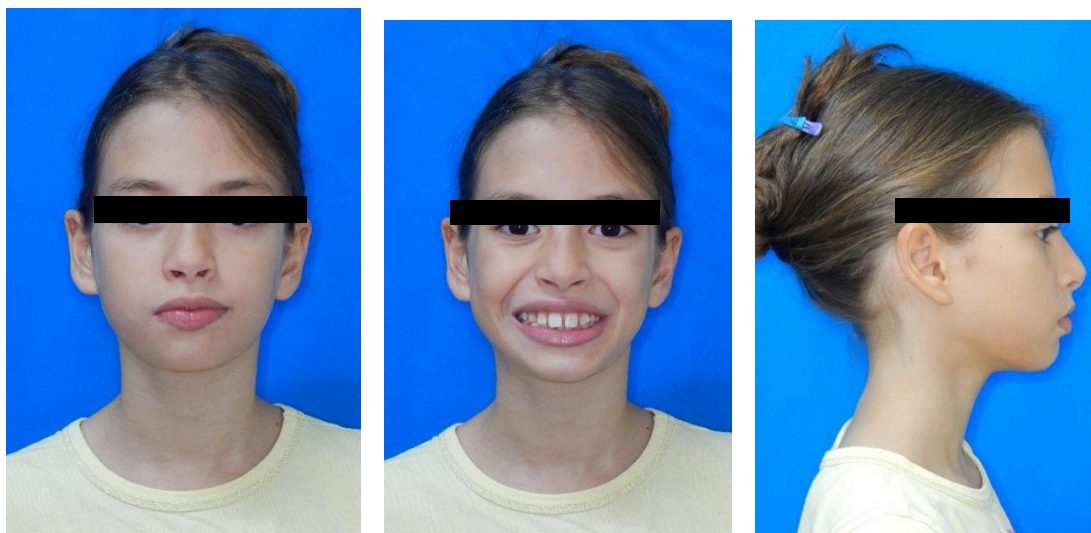
Fonte: Autoria própria, 2024.

Durante o acompanhamento clínico, a paciente foi reavaliada periodicamente, apresentando boa adaptação aos aparelhos e evolução clínica favorável. Optou-se por um protocolo de expansão lenta, com ativações de ¼ de volta realizadas duas vezes por semana, durante 6 meses, visando promover adaptações ósseas e dentárias mais fisiológicas e maior conforto para a paciente. Durante o tratamento, foram utilizados elásticos intermaxilares de Classe II, para auxiliar na melhora da relação sagital entre as arcadas e no posicionamento mandibular funcional. Após atingir a largura transversal desejada, o aparelho foi mantido por quatro meses em fase de contenção, com o objetivo de preservar a estabilidade oclusal. Com a evolução do caso, observou-se melhora do alinhamento dentário, ganho de espaço nas arcadas e melhor relação entre as arcadas, sem intercorrências clínicas relevantes (Figuras 9 e 10).

Para avaliação da evolução clínica e das alterações dento-esqueléticas obtidas ao final do tratamento, foram realizados novos exames radiográficos e cefalométricos. A radiografia panorâmica final está apresentada na Figura 11. A análise cefalométrica final segundo McNamara e seu respectivo laudo encontram-se demonstrados nas Figuras 12 e 13. A telerradiografia lateral final com traçado cefalométrico segundo a análise USP pode ser

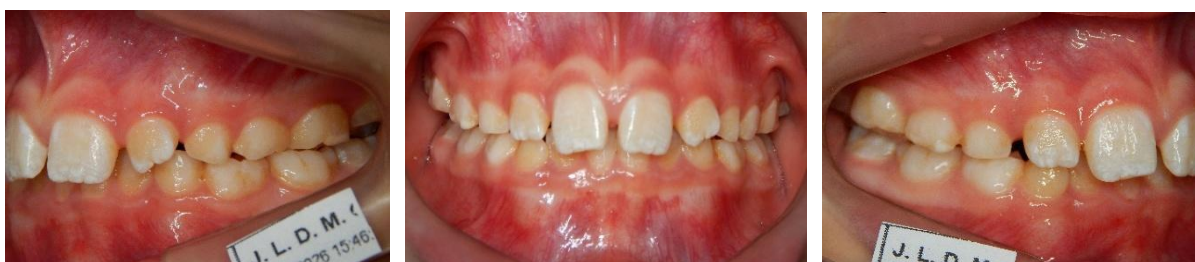observada na Figura 14, enquanto os valores cefalométricos finais estão apresentados na Tabela 4. O respectivo laudo cefalométrico final segundo a análise USP encontra-se ilustrado na Figura 15.

Figura 10: Fotografias extraorais finais da paciente após tratamento ortopédico funcional em vista frontal (A), sorrindo (B) e vista lateral (C).



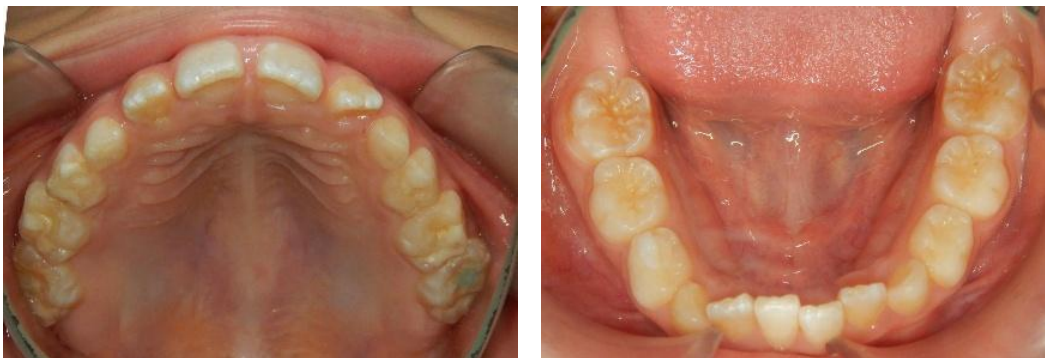Fonte: Autoria própria, 2026.

Figura 11: Fotografias intraorais finais da paciente após tratamento demonstrando melhora da relação sagital e do alinhamento dentário, vista lateral direita (A), vista frontal (B) e vista lateral esquerda (C).



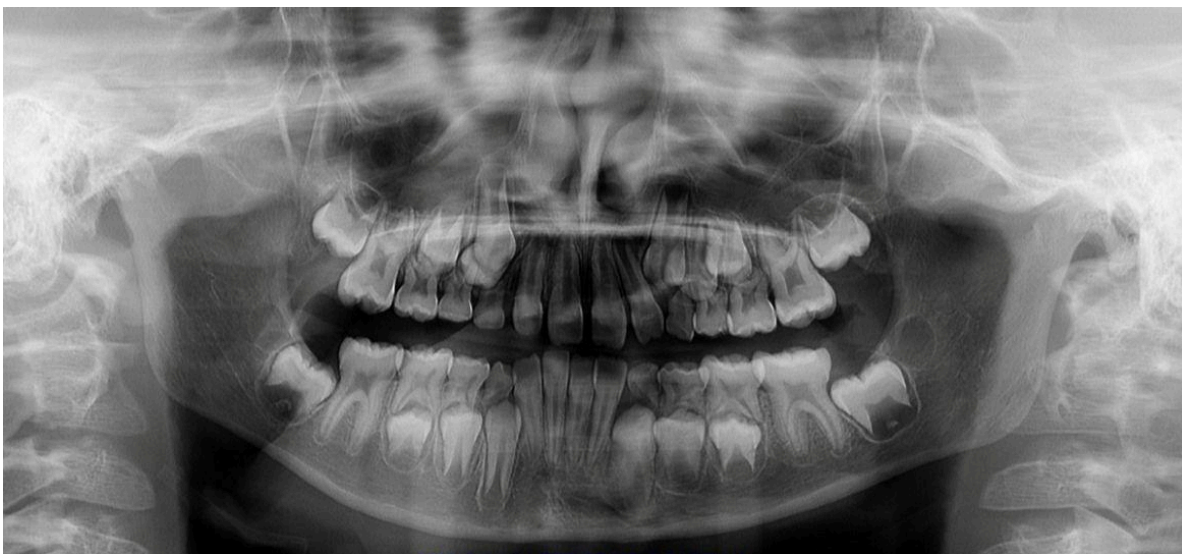Fonte: Autoria própria, 2026.

Figura 12: Fotografias intraorais finais da paciente após tratamento demonstrando melhora da relação sagital, do alinhamento dentário e da compatibilidade transversal das arcadas



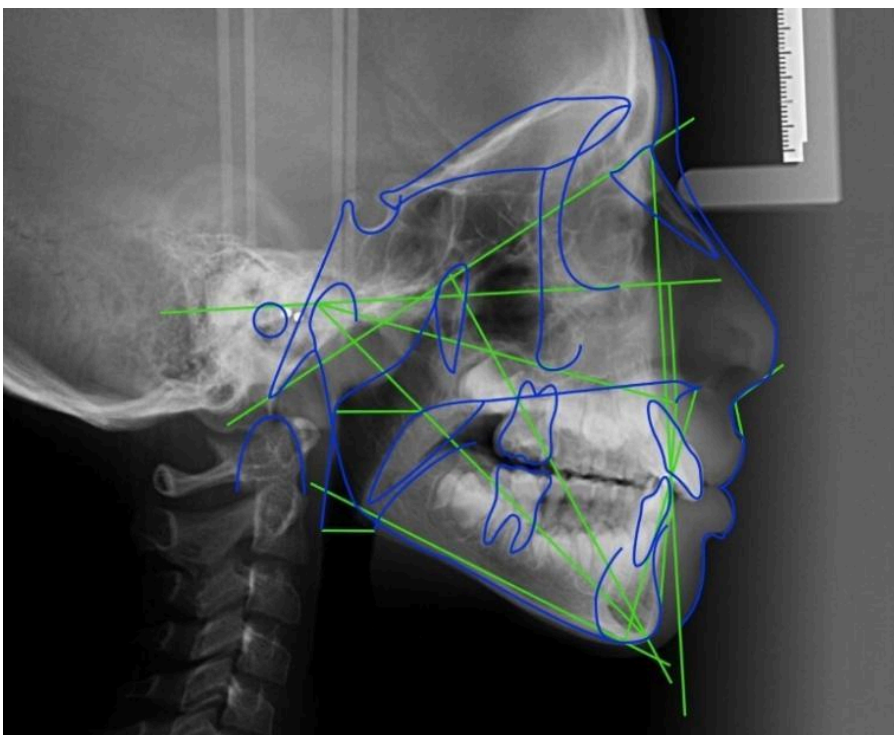
Fonte: Autoria própria, 2026.

Figura 13: Radiografia panorâmica final.



Fonte: Autoria própria, 2026.

Figura 14: Telerradiografia lateral final com traçado cefalométrico segundo a análise de McNamara.



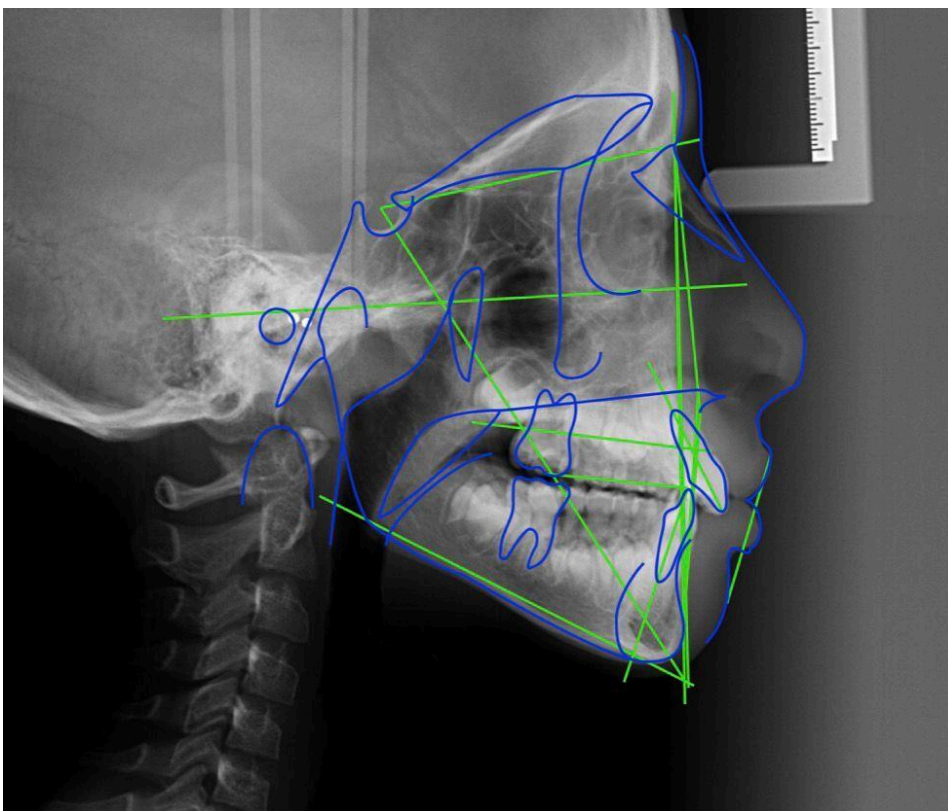
Fonte: Autoria própria, 2026.

Figura 15: Laudo cefalométrico final segundo a análise de McNamara.

		Tipo de análise: McNamara
Fator	Laudo descritivo	
A-N Perpendicular	Bom posicionamento	
Pmn.(Sn-Ls)	Bom ângulo	
Pog-N Perpendicular	Bom posicionamento	
Sf1/-A Perpendicular	Bom posicionamento	
Iii-(A-Pog)	Retrusão incisivo inferior	

Fonte: Autoria própria, 2026.

Figura 16: Telerradiografia lateral final com traçado cefalométrico segundo a análise USP.



Fonte: Autoria própria, 2026.

Tabela 4: Valores cefalométricos finais segundo a análise USP.

Campo IV				
19	H.(N-B)	17.956 gr	10.5 ± 1.5	++++
20	H-Nariz	-0.425 mm	10.0 ± 1.0	-----
21	Pog-NB	-0.622 mm	-	
22	Eminência Mentoniana	4.671 mm	7.0 ± 1.0	--
Campo V				
23	FMIA	68.444 gr	68.0	
24	FMA	30.227 gr	25.0	
25	IMPA	81.329 gr	87.0	
26	TPI	-1.151 mm	-	
Campo VI				
27	/1-Linha I	0.771 mm	0.0	
28	(Go-Me).(V-T)	77.235 gr	72.0	
29	F.(V-T)	72.537 gr	81.0	
30	A-(V-T)	-1.388 mm	3.0	
31	lii-(V-T)	-0.149 mm	6.0	
32	H.(V-T)	2.376 gr	5.0	
33	Discrepância Cefalométrica - Vigorito	1.379	-	

Tipo de análise: USP

#	Descrição	Valor	Padrão	Desvios/Classificação
Campo I				
1	(N-Pog).(Po-Orb)	87.723 gr	88.0 ± 1.0	
2	N-A.Pog	9.988 gr	0.0 ± 2.0	++++
3	S-N.A	83.388 gr	82.0 ± 2.0	
4	S-N.B	79.371 gr	80.0 ± 2.0	
5	A-N.B	4.017 gr	2.0 ± 2.0	+
6	S-N.D	75.374 gr	76.0	
Campo II				
7	S-N.Gn	69.362 gr	67.0	
8	S-N.Ocl	17.861 gr	14.0	
9	(S-N).(Go-Me)	38.973 gr	32.0	
10	(Go-Gn).Ocl	18.67 gr	18.0	
Campo III				
11	Ângulo Interincisivo	135.466 gr	131.0	
12	1/.NS	104.232 gr	103.0	
13	1/-Órbita	4.747 mm	5.0	
14	1/.NA	20.845 gr	22.0 ± 5.0	
15	1/-NA	3.622 mm	4.0	
16	/1.NB	19.673 gr	25.0 ± 4.0	-
17	/1-NB	0.887 mm	4.0	
18	/1-NPog	1.331 mm	0.0	

Fonte: Autoria própria, 2026.

Figura 17: Laudo cefalométrico final segundo a análise USP.

Tipo de análise: USP

Fator	Laudo descritivo
N-A.Pog	Perfil Convexo
S-N.A	Bom posicionamento
S-N.B	Bom posicionamento
A-N.B	Classe II esquelética
1/.NA	Bom posicionamento
/1.NB	Inclinação inferior

Fonte: Autoria própria, 2026.

Com o objetivo de facilitar a comparação entre os achados iniciais e finais, foram elaboradas tabelas comparativas das análises cefalométricas realizadas. A Tabela 5 apresenta a comparação dos valores obtidos pela análise de McNamara relacionados à maxila e à base do crânio, a Tabela 6 mostra a comparação entre os parâmetros maxilares e mandibulares, enquanto a Tabela 7 apresenta a comparação dos resultados obtidos pela análise USP antes e após o tratamento.

A comparação entre as análises cefalométricas iniciais e finais evidenciou alterações compatíveis com a evolução clínica observada durante o tratamento. Entre os principais achados, destacou-se o aumento de 3,4° no ângulo SNB, indicando melhora da posição mandibular e redução da retrusão inicialmente observada. Além disso, o ângulo ANB reduziu

de aproximadamente 7,5° para 4°, sugerindo melhora da discrepância sagital entre maxila e mandíbula. Observou-se também normalização da inclinação dos incisivos superiores, contribuindo para a melhora da relação dentária e redução do trespasse horizontal. Por outro lado, verificou-se aumento do FMA durante o acompanhamento, enquanto os comprimentos basais mandibular (Co-Gn) e maxilar (Co-A) permaneceram abaixo dos valores de referência, resultado compatível com a fase de crescimento da paciente. Dessa forma, os resultados cefalométricos acompanharam a melhora clínica observada durante o tratamento, demonstrando evolução favorável das relações dento-esqueléticas e dentárias da paciente (Tabelas 5, 6 e 7).

Tabela 5: Comparação da análise cefalométrica de McNamara inicial e final: Maxila × Base do Crânio.

MAXILA x BASE DO CRÂNIO					
MEDIDA	PADRÃO	ANTES (8A)	DEPOIS (10A)	Δ	STATUS
A-N Perpendicular	1.1 ± 2.7 mm	4.953 mm	1.888 mm	-3.1	MELHORA
Prn.(Sn-Ls)	104.4 ± 12.5°	99.767°	114.532°	+14.8°	MELHORA

Fonte: Autoria própria, 2026.

Tabela 6: Comparação da análise cefalométrica de McNamara inicial e final: Maxila × Mandíbula.

MAXILA × MANDÍBULA					
MEDIDA	PADRÃO	ANTES (8A)	DEPOIS (10A)	Δ	STATUS
Co-Gn (comp. mandibular)	134.3 ± 6.8 mm	94.422 mm	92.559 mm	-1.9	DESVIO
Co-A (comp. maxilar)	99.8 ± 6.0 mm	78.989 mm	73.413 mm	-5.6	DESVIO
Diferença Maxila/Mandíbula	34.5 ± 4.0	15.433	19.146	+3.7	MELHOR A
ENA-Me (alt. face inf.)	74.6 ± 5.0 mm	57.138 mm	52.078 mm	-5.1	DESVIO

Fonte: Autoria própria, 2026.

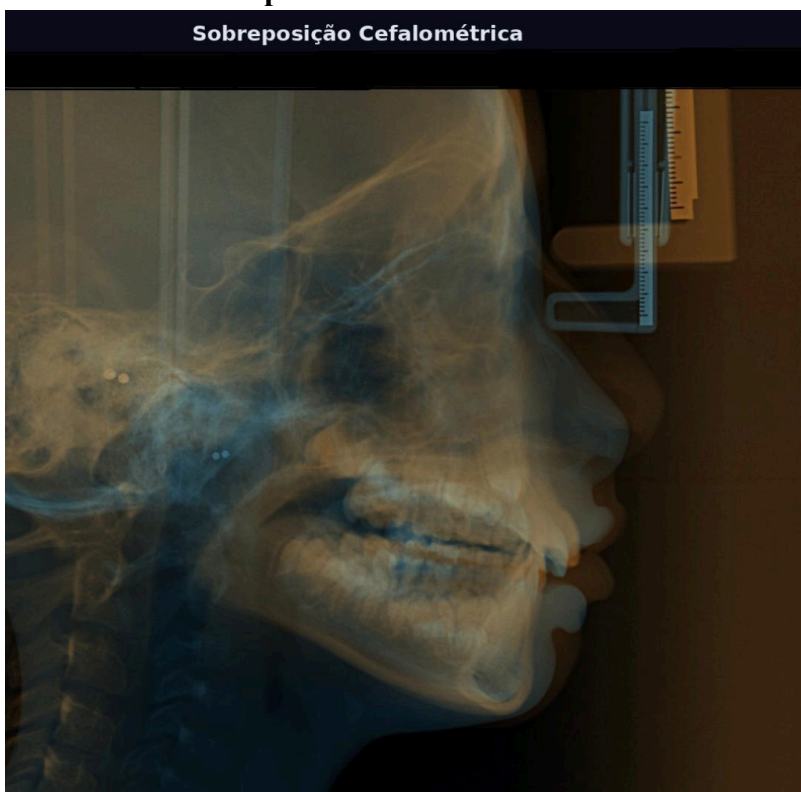Tabela 7: Comparação da análise cefalométrica de USP inicial e final.

Campo I: Relações Esqueléticas (Análise USP)					
MEDIDA	PADRÃO	ANTES (8A)	DEPOIS (10A)	Δ	STATUS
(N-Pog).(Po-Orb)	88,0 ± 1,0°	88,705°	87,723°	-1,0°	ESTÁVEL
N-A.Pog (convexidade)	0,0 ± 2,0°	15,012°	9,988°	-5,0°	MELHOR A
S-N.A (SNA)	82,0 ± 2,0°	83,446°	83,388°	-0,1°	ESTÁVEL
S-N.B (SNB)	80,0 ± 2,0°	75,971°	79,371°	+3,4 °	MELHOR A
A-N.B (ANB)	2,0 ± 2,0°	7,468°	4,017°	-3,5°	MELHOR A
S-N.D (SND)	76,0°	72,43°	75,374°	+2,9 °	MELHOR A

Campo II: Padrão de Crescimento (Análise USP)					
MEDIDA	PADRÃO	ANTES (8A)	DEPOIS (10A)	Δ	STATUS
S-N.Gn	67,0°	70,93°	69,362°	-1,6°	ESTÁVEL
S-N.Ocl	14,0°	20,251°	17,861°	-2,4°	MELHOR A
(S-N).(Go-Me)	32,0°	37,768°	38,973°	+1,2 °	ESTÁVEL
(Go-Gn).Ocl	18,0°	14,329°	18,67°	+4,3 °	MELHOR A

Fonte: Autoria própria, 2026.

Figura 18 – Sobreposição cefalométrica total dos traçados inicial e final, demonstrando as modificações dentárias, esqueléticas e do perfil tegumentar obtidas após o tratamento ortodôntico-interceptativo.



Fonte: Autoria própria, 2026.

5 DISCUSSÃO

A intervenção ortodôntico-interceptativa durante a fase de crescimento apresenta vantagens importantes no manejo das más oclusões Classe II, especialmente quando associadas à deficiência transversal e ao apinhamento dentário. A literatura demonstra que pacientes em dentição mista possuem maior potencial de adaptação dentoalveolar e melhor resposta às terapias ortopédicas, favorecendo resultados mais previsíveis e possibilidade de redução da complexidade de tratamentos futuros. Segundo Proffit, Fields e Sarver (2019), a abordagem precoce pode contribuir para melhora funcional, estética e psicológica, além de favorecer melhores condições para o desenvolvimento das arcadas dentárias.

A deficiência transversal maxilar representa um achado frequente em pacientes ortodônticos e pode estar associada a incompatibilidades entre as arcadas, apinhamento dentário e alterações oclusais. Em pacientes em crescimento, a expansão transversal constitui importante estratégia terapêutica, favorecendo aumento das dimensões do arco superior e melhora da relação entre as arcadas (McNamara Junior, 2000).

No presente caso, a utilização do expansor superior tipo McNamara associada ao expansor inferior tipo Williams mostrou-se compatível com a necessidade clínica da paciente, que apresentava deficiência transversal, apinhamento dentário e limitação de espaço para erupção dos caninos. A mecânica empregada buscou promover ganho de perímetro de arco, melhora da relação entre as arcadas e criação de condições mais favoráveis para alinhamento dentário. Em relação ao expansor inferior tipo Williams, a literatura demonstra que seus efeitos ocorrem predominantemente no componente dentoalveolar, favorecendo aumento transversal dentário sem alterações esqueléticas mandibulares expressivas (Milad et al., 2020). O expansor tipo McNamara apresenta importante aplicabilidade clínica em pacientes com deficiência transversal maxilar associada ao apinhamento dentário, sendo amplamente utilizado na ortodontia interceptativa. Diferentemente de aparelhos removíveis expansores, o McNamara proporciona maior estabilidade mecânica e melhor controle da expansão transversal durante a fase ativa do tratamento. McNamara Junior (2000) destaca que a expansão maxilar em pacientes jovens favorece o aumento do perímetro de arco, a melhora da compatibilidade transversal entre as arcadas e a criação de espaço para alinhamento dentário, aspectos observados também no presente relato clínico.

Outros aparelhos expansores também são descritos para correção da deficiência transversal maxilar, como os aparelhos tipo Haas e Hyrax. Embora apresentem princípios biomecânicos semelhantes, diferenças relacionadas ao suporte dentomucoso, distribuição de forças e à higienização devem ser consideradas durante a escolha clínica. O aparelho tipo

Haas apresenta maior contato com a mucosa palatina, podendo favorecer melhor dissipação das forças, enquanto o Hyrax possui estrutura exclusivamente dentossuportada, facilitando a higienização. No presente caso, a escolha do expansor do tipo McNamara esteve relacionada à necessidade de maior estabilidade clínica, associada à menor dependência da colaboração da paciente.

A baixa adesão inicial ao aparelho removível observada no presente caso também encontra respaldo na literatura. Estudos comparando aparelhos removíveis e fixos no tratamento da Classe II demonstram que terapias removíveis dependem diretamente da colaboração do paciente, podendo comprometer a efetividade clínica quando utilizadas por crianças com menor nível de cooperação. Pacha, Fleming e Johal (2016) observaram que aparelhos funcionais fixos apresentam maior previsibilidade clínica justamente por reduzirem a dependência do uso voluntário diário. Dessa forma, a substituição da terapia removível por aparelhos fixos mostrou-se compatível com as necessidades clínicas e comportamentais da paciente, reduzindo a dependência da colaboração no uso diário e favorecendo maior previsibilidade clínica durante o acompanhamento.

Em relação ao expansor inferior tipo Williams, os resultados encontrados corroboram estudos que demonstram predominância de efeitos dentoalveolares durante a expansão mandibular. Diferentemente da maxila, a mandíbula não apresenta sutura mediana passível de disjunção ortopédica, limitando alterações esqueléticas significativas. Milad et al. (2020) demonstraram que aparelhos expansores inferiores promovem principalmente vestibularização dentária e remodelação alveolar, contribuindo para o ganho transversal e o aumento do perímetro de arco, sem modificações esqueléticas mandibulares significativas.

Embora a expansão transversal possa exercer influência positiva sobre a relação intermaxilar, os efeitos sagitais decorrentes dessa mecânica devem ser interpretados com cautela. Revisões sistemáticas demonstram que as alterações observadas após expansão maxilar em pacientes Classe II tendem a ser discretas, heterogêneas e predominantemente dentoalveolares, não sendo possível afirmar modificações esqueléticas mandibulares previsíveis de forma isolada (Feres et al., 2015; Alves et al., 2017; Ugolini et al., 2024).

Diversos aparelhos funcionais são descritos na literatura para o tratamento da má oclusão de Classe II associada ao retrognatismo mandibular, incluindo Herbst, Forsus e TwinBlock. Revisões sistemáticas demonstram que esses aparelhos promovem melhora da relação sagital principalmente por meio de alterações dentárias e dentoalveolares, enquanto os efeitos esqueléticos tendem a ser moderados e dependentes do estágio de crescimento do paciente (Zymperdikas et al., 2016; Kumar et al., 2023). No presente caso, a prioridade

terapêutica esteve relacionada inicialmente à adequação transversal das arcadas e ao ganho de espaço dentário, justificando a escolha pela expansão transversal associada ao uso de elásticos intermaxilares.

Durante o tratamento, os elásticos intermaxilares Classe II foram utilizados como recurso auxiliar para a melhora da relação sagital entre as arcadas. A literatura demonstra que os elásticos Classe II apresentam efeitos predominantemente dentários, especialmente por meio da mesialização da arcada inferior e distalização relativa dos dentes superiores, podendo contribuir para a redução do overjet e melhora da intercuspidação. Matthaios et al. (2022) relatam que, embora apresentem limitada repercussão esquelética isoladamente, os elásticos Classe II permanecem amplamente utilizados devido à simplicidade clínica e aos bons resultados oclusais quando associados a outras mecânicas ortodônticas. Durante a evolução clínica do caso, observou-se melhora do alinhamento dentário, ganho de espaço nas arcadas e melhor relação entre as arcadas, favorecendo condições mais adequadas para continuidade da terapia ortodôntica.

Após a fase ativa da expansão, os aparelhos foram mantidos como contenção por quatro meses, visando favorecer a reorganização periodontal e a estabilização das alterações transversais obtidas. A literatura destaca que o período de contenção desempenha papel fundamental na manutenção dos resultados obtidos após expansão maxilar, reduzindo riscos de recidiva decorrentes das tensões periodontais e da reorganização óssea pós-expansão. Além disso, pacientes em crescimento apresentam maior capacidade adaptativa, o que pode favorecer estabilidade clínica quando a mecânica é corretamente conduzida.

Os resultados observados neste relato clínico sugerem que a expansão transversal associada ao controle mecânico por aparelhos fixos e ao uso de elásticos Classe II, mostrou-se uma alternativa favorável para o manejo da má oclusão apresentada, promovendo melhora da relação interarcos, ganho de espaço e condições favoráveis para o desenvolvimento oclusal durante a fase de crescimento.

Apesar dos resultados clínicos satisfatórios observados no presente relato, algumas limitações devem ser consideradas. Por se tratar de um caso clínico individual, os achados não podem ser generalizados para todos os pacientes com má oclusão Classe II. Além disso, o acompanhamento ocorreu durante a fase ativa de crescimento craniofacial, fator que pode ter influenciado parte das alterações observadas ao longo do tratamento. Estudos longitudinais com amostras maiores são necessários para melhor compreensão da estabilidade e previsibilidade das mecânicas empregadas.

6 CONSIDERAÇÕES FINAIS

A abordagem ortodôntico-interceptativa, realizada com o expansor tipo McNamara associado ao expansor inferior tipo Williams, favoreceu a expansão transversal das arcadas, o ganho de espaço dentário e a melhora das relações oclusais durante a fase de crescimento. A utilização de aparelhos fixos contribuiu para a melhor adaptação da paciente ao tratamento e para a evolução clínica favorável, observada tanto clinicamente quanto na análise cefalométrica final. Dessa forma, a mecânica empregada mostrou-se uma alternativa adequada para condições mais favoráveis à continuidade da terapia ortodôntica.

REFERÊNCIAS

- ALHAMMADI, M. S. et al. Global distribution of malocclusion traits: a systematic review. **Angle Orthod.**, v. 88, n. 6, p. 724–730, 2018. Disponível em: <https://www.scielo.br/j/dpjo/a/35BPbsBnGwjHxVmzZzPZcJq/?lang=en>. Acesso em: 12 jan. 2026.
- ALVES, A. C. M. et al. Mandibular dental arch short and long-term spontaneous dentoalveolar changes after slow or rapid maxillary expansion: a systematic review. **Dental Press J Orthod.**, v. 22, n. 3, p. 55–63, 2017. Disponível em: <https://www.scielo.br/j/dpjo/a/gxMp6jNQJcMH4fGVSNYr55N/?lang=en>. Acesso em: 25 jan. 2026.
- BAKDACH, W. M. M.; HADAD, R. Is there any enhanced treatment effect on class II growing patients when Forsus Fatigue Resistant Device is reinforced by either miniplates or miniscrews? A systematic review and meta-analysis **Int Orthod.**, v. 19, n. 1, p. 15–24, 2021. Disponível em <https://www.sciencedirect.com/science/article/abs/pii/S1761722721000061?via%3Dihub>. Acesso em: 07 fev. 2026.
- BRASIL. Ministério da Saúde. *SB Brasil 2020/2023: pesquisa nacional de saúde bucal – resultados principais*. Brasília: **Ministério da Saúde**, 2023. Disponível em: <https://www.gov.br/saude>. Acesso em: 03 mar. 2026.
- CAPELOZZA FILHO, L. *Diagnóstico em ortodontia*. Maringá: **Dental Press**, 2012. Disponível em: <https://pt.scribd.com/document/528722814/Diagnostico-Em-Ortodontia-Capellozza-1>. Acesso em: 07 jun. 2026.
- FERES, M. F. N. et al. Rapid maxillary expansion effects in Class II malocclusion: a systematic review. **Angle Orthod.**, v. 85, n. 6, p. 1070–1079, 2015. Disponível em: <https://angle-orthodontist.kglmeridian.com/view/journals/angl/85/6/article-p1070.xml>. Acesso em: 11 mar. 2026.
- FIDLER, B. C.; ARTUN, J.; JOONDEPH, D. R.; LITTLE, R. M. Long-term stability of Angle Class II, division 1 malocclusions with successful occlusal results at end of active treatment. *Am J Orthod Dentofacial Orthop.*, v. 107, n. 3, p. 276–285, 1995. Disponível em: [https://www.ajodo.org/article/S0889-5406\(95\)70143-5/abstract](https://www.ajodo.org/article/S0889-5406(95)70143-5/abstract). Acesso em: 07 jun. 2026.
- KORETSI, V. et al. Treatment effects of removable functional appliances in patients with Class II malocclusion: a systematic review and meta-analysis. **Eur J Orthod.**, v. 37, n. 5, p. 418–434, 2015. Disponível em: <https://academic.oup.com/ejo/article-abstract/37/4/418/2570558?redirectedFrom=fulltext&login=false>. Acesso em: 22 mar. 2026.
- KUMAR, M. D.; SATHYANARAYANA, H. P.; KAILASAM, V. Effectiveness of functional mandibular advancer in patients with Class II malocclusion: a systematic review and meta-analysis. **Turk J Orthod.**, v. 36, n. 4, p. 270–279, 2023. Disponível em: <https://turkjorthod.org/articles/doi/TurkJOrthod.2022.2022.110>. Acesso em: 02 abr. 2026.
- MATTHAIOS, S. et al. Dental and skeletal effects of Herbst appliance, Forsus fatigue resistance device, and Class II elastics: a systematic review and meta-analysis. **J Clin Med.**,

v. 11, n. 23, p. 6995, 2022. Disponível em: <https://www.mdpi.com/2077-0383/11/23/6995>. Acesso em: 15 abr. 2026.

MCNAMARA JUNIOR, J. A. Maxillary transverse deficiency. **Am J Orthod Dentofacial Orthop.**, v. 117, n. 5, p. 567–570, 2000. Disponível em: [https://www.ajodo.org/article/S0889-5406\(00\)70202-2/fulltext](https://www.ajodo.org/article/S0889-5406(00)70202-2/fulltext). Acesso em: 21 abr. 2026.

MILAD, S. A. A. et al. Three-dimensional assessment of transverse dentoskeletal mandibular dimensions after utilizing two designs of fixed mandibular expansion appliance: a prospective clinical investigation. **Saudi J Biol Sci.**, v. 27, n. 2, p. 727–735, 2020. Disponível em: <https://www.sciencedirect.com/science/article/pii/S1319562X19303080?via%3Dihub>. Acesso em: 29 abr. 2026.

PACHA, M. M.; FLEMING, P. S.; JOHAL, A. A comparison of the efficacy of fixed versus removable functional appliances in children with Class II malocclusion. **Eur J Orthod.**, v. 38, n. 6, p. 621–630, 2016. Disponível em: <https://academic.oup.com/ejo/article-abstract/38/6/621/2738995?redirectedFrom=fulltext&login=false>. Acesso em: 06 maio 2026.

PERINETTI, G. et al. Treatment effects of removable functional appliances in pre-pubertal and pubertal Class II patients: a systematic review and meta-analysis of controlled studies. **PLoS One**, v. 10, n. 10, e0141198, 2015. Disponível em: <https://journals.plos.org/plosone/article?id=10.1371/journal.pone.0141198>. Acesso em: 12 maio 2026.

PROFFIT, W. R.; FIELDS, H. W.; LARSON, B.; SARVER, D. M. *Contemporary Orthodontics*. 6. ed. St. Louis: **Elsevier**, 2019. Disponível em: <https://shop.elsevier.com/books/contemporary-orthodontics/proffit/978-0-323-54387-3>. Acesso em: 07 jun. 2026.

PROFFIT, W. R.; FIELDS, H. W.; SARVER, D. M. *Contemporary Orthodontics*. 5. ed. St. Louis: **Elsevier**, 2013. Disponível em: <https://shop.elsevier.com/books/contemporary-orthodontics/proffit/978-0-323-08317-1>. Acesso em: 07 jun. 2026.

UGOLINI, A. et al. Spontaneous mandibular dentoalveolar changes after rapid maxillary expansion (RME), slow maxillary expansion (SME), and leaf expander: a systematic review. **Children**, v. 11, n. 4, art. 501, 2024. Disponível em: <https://www.mdpi.com/2227-9067/11/4/501>. Acesso em: 19 maio 2026.

VENKATESAN, A. et al. Coefficient of efficiency and effectiveness of functional appliances in Class II malocclusion treatment. **J Orofac Orthop.**, 2025. Disponível em: <https://link.springer.com/article/10.1007/s00056-025-00585-y>. Acesso em: 25 maio 2026.

XU, F. et al. Comparison of Twin Block appliance and Herbst appliance in the treatment of Class II malocclusion among children: a meta-analysis. **BMC Oral Health**, v. 24, n. 1, art. 278, 2024. Disponível em <https://link.springer.com/article/10.1186/s12903-024-04027-w>. Acesso em: 02 jun. 2026.

YANG, X.; ZHU, Y.; LONG, H.; ZHOU, Y.; JIAN, F.; YE, N.; GAO, M.; LAI, W. The effectiveness of the Herbst appliance for patients with Class II malocclusion: a meta-analysis. **Eur J Orthod.**, v. 38, n. 3, p. 324–333, 2016. Disponível em: <https://doi.org/10.1093/ejo/cjv057>. Acesso em: 07 jun. 2026.

ZYMPERDIKAS, V. F. et al. Treatment effects of fixed functional appliances in patients with Class II malocclusion: a systematic review and meta-analysis. **Eur J Orthod.**, v. 38, n. 2, p. 113–126, 2016. Disponível em <https://academic.oup.com/ejo/article-abstract/38/2/113/2599887?redirectedFrom=fulltext&login=false>. Acesso em: 06 jun. 2026.

APÊNDICES

APÊNDICE A – Termo de Consentimento Livre e Esclarecido (TCLE)



TERMO DE CONSENTIMENTO LIVRE E ESCLARECIDO

O (a) senhor (a) responsável está sendo convidado (a) para participar, de forma voluntária, da pesquisa intitulada: Uso de Aparelho Ortopédico Fixos no Tratamento de Classe II: Relato de Caso Clínico, que está sob a responsabilidade do pesquisador: Juliana Fernandes Soares e tem como objetivos: apresentar o relato de caso e o desenvolver do tratamento ortodôntico realizados em uma paciente Infantil, do sexo feminino. Para isso precisamos da autorização do senhor (a), para participação da menor na pesquisa.

Em nenhum momento será divulgado o nome da paciente em qualquer fase do estudo. Os dados coletados serão utilizados apenas nesta pesquisa e os resultados divulgados em eventos e/ou revistas científicas. Riscos e desconfortos momentâneos podem ser gerados para a criança durante o tratamento odontológico e os dados do paciente serão preservados, no entanto havendo o risco de extravio do prontuário. A sua participação é de caráter voluntário, isto é, a qualquer momento o (a) Sr. (a) pode recusar-se a responder qualquer pergunta ou desistir de participar e retirar seu consentimento, entrando em contato com a responsável pela pesquisa pelo telefone (85) 9.9729-8236. Sua recusa não trará nenhum prejuízo em sua relação com o pesquisador ou com a instituição.

O Comitê de Ética em Pesquisa (CEP) é formado de um grupo de profissionais de diversas áreas, cuja função é avaliar as pesquisas com seres humanos. O CEP foi criado para defender os interesses dos participantes da pesquisa. Qualquer dúvida ética o Sr. (Sra.) poderá entrar em contato com o Comitê de Ética em Pesquisa do Centro Universitário Christus pelo telefone, 32658100. O Termo de Consentimento Livre e Esclarecido é feito em duas vias, no qual o Sr. (Sra.) terá uma via e não terá nenhum custo ou quaisquer compensações financeiras.

Eu, Clarissa Leite de Melo Gadelha, RG 200002180104 SSP-CE, abaixo assinado(a), concordo de livre e espontânea vontade que meu (minha) filho(a) Júlia Leite de Melo Gadelha, nascido(a) em 09/12/2015, participe do estudo proposto e esclareço que obtive todas informações necessárias.

Fortaleza, 02 de dezembro de 2024.

Clarissa Leite de Melo Gadelha

Sujeito da pesquisa

Pesquisador:

APÊNDICE B – Termo de Assentimento do Menor.

TERMO DE ASSENTIMENTO DO MENOR

Você está sendo convidado a participar da pesquisa Uso de Aparelhos Ortopédicos Fixos no Tratamento de Classe II: Relato de Caso Clínico. Seus pais permitiram que você participe. Você não precisa participar se não quiser, é um direito seu, não terá nenhum problema se desistir.

A pesquisa será feita na instituição de ensino Centro Universitário Christus. Para isso, serão utilizadas fotos que mostram a evolução do seu caso. Caso aconteça algo errado, você pode procurar as pesquisadoras Juliana Fernandes Soares e Karol Albuquerque Martins Rodrigues através do número (85) 99729-8236. Ninguém saberá que você está participando dessa pesquisa, não falaremos a outras pessoas, nem diremos a estranhos as informações que você nos der.

Durante essa pesquisa, você pode achar desconfortável o procedimento que iremos fazer, mas tomaremos todos os cuidados possíveis para que você não sinta dor ou se sinta muito ansioso. Pode acontecer de, em algum caso, alguns dados seus serem acidentalmente revelados, porém, nos esforçaremos ao máximo e teremos cuidado para que ninguém saiba que esse estudo é sobre você, ou que identifiquem os seus dados ou seu rosto nas fotos.

Esse tratamento fará com que os seus dentes se desenvolvam de forma mais saudável, além de ajudar outros profissionais a conhecerem esse tipo de tratamento, que poderá ser indicado para outras crianças que sofrem do mesmo problema. Os resultados da pesquisa serão publicados, mas sem identificar a criança que participou da pesquisa. Se você tiver qualquer dúvida durante ou depois da pesquisa, você pode perguntar as pesquisadoras através do telefone.

EU, Júlia Leite de Melo Gadelha, aceito participar da pesquisa Uso de Aparelhos Ortopédicos Fixos no Tratamento de Classe II: Relato de Caso Clínico, que tem o objetivo de apresentar o relato de caso e desenvolver o tratamento de um paciente infantil, do sexo feminino. Entendi as coisas ruins e as coisas boas que podem acontecer. Entendi que posso dizer "sim" e participar, mas que, a qualquer momento, posso desistir e dizer "não", e ninguém vai ficar bravo. Os pesquisadores tiraram minhas dúvidas e conversaram com os meus responsáveis. Recebi uma cópia desse termo de assentimento, li e concordo em participar da pesquisa.

Fortaleza, 02 de dezembro de 2024.

Assinatura do pesquisador



Assinatura do menor

ANEXO

Parecer Consubstanciado do Comitê de Ética em Pesquisa (CEP) – Parecer nº 7.680.626

Unichristus CENTRO UNIVERSITÁRIO CHRISTUS - UNICHRISTUS		Plataforma Brasil	
PARECER CONSUBSTANCIADO DO CEP			
DADOS DO PROJETO DE PESQUISA			
Título da Pesquisa: Uso de Aparelhos ortopédicos fixo no tratamento da classe II: Relato de Caso Clínico.			
Pesquisador: Karol Albuquerque Martins			
Área Temática:			
Versão: 1			
CAAE: 89389025.0.0000.5049			
Instituição Proponente: IPADE - INSTITUTO PARA O DESENVOLVIMENTO DA EDUCACAO LTDA.			
Patrocinador Principal: Financiamento Próprio			
DADOS DO PARECER			
Número do Parecer: 7.680.626			
Apresentação do Projeto:			
A má oclusão de Classe II é uma das alterações ortodônticas mais comuns. Ela pode ser de origem esquelética, dentária ou mista, e interfere não apenas na estética, mas também na função mastigatória. O tratamento pode ser abordado de várias maneiras, devendo ser considerado o aparelho ortopédico fixo mais eficaz ao tratamento, especialmente em pacientes em crescimento. Objetivo: Este estudo visa verificar a eficácia do uso de um aparelho ortopédico fixo no tratamento da má oclusão de Classe II, onde foi observado os efeitos esqueléticos e dentário. Métodos: Este é um estudo observacional e clínico descritivo de relato de caso realizado na Clínica Escola de Odontologia Unichristus. Foram coletadas anamneses, fotos intra e extraorais, exames radiográficos panorâmicos e cefalométricos, além de moldagens e escaneamento intra-oral. Considerações finais: O uso de aparelhos ortodônticos fixos é uma solução eficaz na correção da má oclusão de Classe II, promove a melhoria da relação esquelética e dentária e corrige a assimetria facial. A aplicação desses dispositivos é bastante eficaz em crianças e adolescentes, já que não requer a participação ativa do paciente. No entanto, a condição principal para o resultado bem-sucedido desse resultado clínico será um diagnóstico preciso e a escolha do protocolo terapêutico.			
Objetivo da Pesquisa:			
Objetivo Primário:			
Analisar a eficácia do uso de um aparelho ortopédico fixo no tratamento da má oclusão de			
<p>Endereço: Rua João Adolfo Gurgel, nº 133, térreo, salas T11 e T12 - Prédio Central Bairro: Coco Município: FORTALEZA CEP: 60.190-060 UF: CE Município: FORTALEZA CEP: 60.190-060 Telefone: (85)3265-8187 E-mail: cep@unichristus.edu.br</p>			
Página 01 de 03			

Unichristus CENTRO UNIVERSITÁRIO CHRISTUS - UNICHRISTUS		Plataforma Brasil		
Continuação do Parecer: 7.680.626				
Classe II por meio da apresentação de um relato de caso clínico, destacando seus benefícios, limitações e impacto na oclusão e estética do paciente.				
Objetivo Secundário:				
Descrever as características clínicas do paciente antes, durante e após o tratamento com o aparelho ortopédico fixo. Apresentar a fundamentação teórica sobre o uso de aparelhos ortopédicos fixos na correção da má oclusão de Classe II. Demonstrar a evolução do tratamento ortodôntico por meio de registros clínicos e exames complementares. Avaliar os efeitos esqueléticos e dentários do aparelho ortopédico fixo, considerando aspectos funcionais e estéticos. Discutir os desafios e limitações do uso desse dispositivo no tratamento ortodôntico. Contribuir para a tomada de decisão clínica, fornecendo subsídios para a escolha do melhor protocolo terapêutico com base em evidências científicas.				
Avaliação dos Riscos e Benefícios:				
Riscos:				
Riscos e desconfortos momentâneos podem ser gerados para a criança durante o tratamento odontológico e os dados do paciente serão preservados, no entanto havendo o risco de extravio do prontuário.				
Benefícios:				
Correção da má oclusão de Classe II, melhoria da relação esquelética e dentária correção da assimetria facial.				
Comentários e Considerações sobre a Pesquisa:				
Desenho do Estudo: Intervenção/Experimental				
Considerações sobre os Termos de apresentação obrigatória:				
Todos os termos foram apresentados.				
Conclusões ou Pendências e Lista de Inadequações:				
Todos os termos foram apresentados.				
Considerações Finais a critério do CEP:				
Este parecer foi elaborado baseado nos documentos abaixo relacionados:				
Tipo Documento	Arquivo	Postagem	Autor	Situação
Informações Básicas do Projeto	PB_INFORMACOES_BASICAS_DO_PQJETO_2528625.pdf	27/05/2025 13:27:26	JULIANA	Aceito
Declaração de	ANUENCIA.jpg	27/05/2025	JULIANA	Aceito
<p>Endereço: Rua João Adolfo Gurgel, nº 133, térreo, salas T11 e T12 - Prédio Central Bairro: Coco Município: FORTALEZA CEP: 60.190-060 UF: CE Município: FORTALEZA CEP: 60.190-060 Telefone: (85)3265-8187 E-mail: cep@unichristus.edu.br</p>				
Página 02 de 03				

Unichristus CENTRO UNIVERSITÁRIO CHRISTUS - UNICHRISTUS		Plataforma Brasil		
Continuação do Parecer: 7.680.626				
Instituição e Infraestrutura	ANUENCIA.jpg	13:26:20	FERNANDES SOARES	Aceito
Projeto Detalhado / Brochura	BROCHURAJULIANA.pdf	20/05/2025 14:08:07	JULIANA FERNANDES SOARES	Aceito
Investigador	TCLE.pdf	20/05/2025 14:02:43	JULIANA FERNANDES SOARES	Aceito
TCLE / Termos de Assentimento / Justificativa de Ausência	FOLHADEROSTO.pdf	16/05/2025 19:40:53	JULIANA FERNANDES SOARES	Aceito
Situação do Parecer:				
Aprovado				
Necessita Apreciação da CONEP:				
Não				
FORTALEZA, 01 de Julho de 2025				
Assinado por: OLGA VALE OLIVEIRA MACHADO (Coordenador(a))				
<p>Endereço: Rua João Adolfo Gurgel, nº 133, térreo, salas T11 e T12 - Prédio Central Bairro: Coco Município: FORTALEZA CEP: 60.190-060 UF: CE Município: FORTALEZA CEP: 60.190-060 Telefone: (85)3265-8187 E-mail: cep@unichristus.edu.br</p>				
Página 03 de 03				