CURSO DE ODONTOLOGIA

CAMPUS BENFICA

ICARO JOSÉ MAIA SILVA

MARCELLO JOSÉ VIEIRA VERAS

TRATAMENTO DE MÁ OCLUSÃO DE CLASSE II ESQUELÉTICA COM ORTOPEDIA FUNCIONAL DOS MAXILARES COM O APARELHO TWIN BLOCK EM PACIENTE PEDIÁTRICO: RELATO DE CASO CLÍNICO

FORTALEZA- 2026

ICARO JOSÉ MAIA SILVA

MARCELLO JOSÉ VIEIRA VERAS

CORREÇÃO DE MÁ OCLUSÃO DE CLASSE II COM ORTOPEDIA FUNCIONAL DOS MAXILARES UTILIZANDO O APARELHO TWIN BLOCK EM PACIENTE PEDIÁTRICO: RELATO DE CASO CLÍNICO

FORTALEZA- 2026

ICARO JOSÉ MAIA SILVA

MARCELLO JOSÉ VIEIRA VERAS

CORREÇÃO DE MÁ OCLUSÃO DE CLASSE II COM ORTOPEDIA FUNCIONAL DOS MAXILARES UTILIZANDO O APARELHO TWIN BLOCK EM PACIENTE PEDIÁTRICO: RELATO DE CASO CLÍNICO

Trabalho de Conclusão de Curso (TCC) apresentado ao curso de Odontologia da Universidade Christus, como requisito parcial para obtenção do título de bacharel em Odontologia.

Orientador(a): Profa. Dra. Isabella Fernandes Carvalho

FORTALEZA- 2026

Dados Internacionais de Catalogação na Publicação
Universidade Christus - Unichristus
Gerada automaticamente pelo Sistema de Elaboração de Ficha Catalográfica da
Universidade Christus - Unichristus, com dados fornecidos pelo(a) autor(a)

V473t Veras, Marcello José Vieira Veras.
TRATAMENTO DE MÁ OCLUSÃO DE CLASSE II COM ORTOPEDIA FUNCIONAL DOS MAXILARES COM O APARELHO TWIN BLOCK EM PACIENTE PEDIÁTRICO: RELATO DE CASO CLÍNICO : Relato de caso clinico / Marcello José Vieira Veras Veras, Icaro José Maia Silva Silva. - 2026.
40 f. : il. color.

Trabalho de Conclusão de Curso (Graduação) - Universidade Christus - Unichristus, Curso de Odontologia, Fortaleza, 2026.
Orientação: Profa. Dra. Isabella Fernandes Carvalho .

1. ortopedia funcional dos maxilares. 2. Twin Block. 3. oclusão. I. Silva, Icaro José Maia Silva. II. Título

CDD 617.643

ICARO JOSÉ MAIA SILVA

MARCELLO JOSÉ VIEIRA VERAS

CORREÇÃO DE MÁ OCLUSÃO DE CLASSE II COM ORTOPEDIA FUNCIONAL DOS MAXILARES UTILIZANDO O APARELHO TWIN BLOCK EM PACIENTE PEDIÁTRICO: RELATO DE CASO CLINICO

Trabalho de Conclusão de Curso (TCC) apresentado ao curso de Odontologia do Centro Universitário Christus, como requisito parcial para obtenção do título de bacharel em Odontologia.

Orientador(a): Profa. Dra. Isabella Fernandes Carvalho

Aprovado em: _____/_____/_____

BANCA EXAMINADORA

Prof. Dra. Isabella Fernandes Carvalho (Orientador) - Universidade Christus (UNICHRISTUS)

_____

Prof. Dr. Paulo Tárcio Aded da Silva - Universidade Christus (UNICHRISTUS)

_____

Mara Bianca Campos de Araújo - Universidade Christus (UNICHRISTUS)

_____

Dedicamos este trabalho e a nossa finalização do curso de odontologia a todas as pessoas que não tiveram as mesmas oportunidades que tivemos. Se estamos aqui hoje, é pelo fato de poder termos famílias bem estruturadas, que sempre deram todo o apoio necessário para que nós pudessemos nos formar no curso que sempre almejamos. Sabemos, que mesmo com políticas públicas, essa não é a realidade de muitos no nosso Brasil.

AGRADECIMENTOS

Eu, Marcello, agradeço primeiramente a Deus e a Nossa Senhora, que sempre me deram força para que eu pudesse seguir em frente, mesmo com os milhares de adversidades. A minha mãe, Valdecira, meu pai, Aroldo e minha irmã, Marília, os maiores protagonistas e apoiadores da minha trajetória nesses árduos 5 anos e, até antes disso, no tempo do cursinho, em que eu estudava em Sobral e, depois, em casa.

Mãe, pai e Marilia, me refiro a vocês 3 como os mais importantes da minha vida. Tudo que tenho se deve a vocês. Nos momentos mais dificeis que passei em Fortaleza (que foram muitos), vocês sempre estiveram me apoiando para que eu não desistisse e seguisse em frente, lutando contra as dificuldades que apareciam. Todo semestre eu tinha vontade de transferir a faculdade pra Sobral, mas foram vocês que me deram força pra continuar, que me edificaram.

A minha vó materna, mãezinha, que me acolheu em sua casa, quando comecei a faculdade, que mesmo já doente, pôde me dar suporte nos 2 primeiros anos de faculdade.

Aos meus padrinhos, Vanderly e Cacilda, meus tios Valderez e Lucilda, que me deram todo o suporte em Fortaleza em suas casas. Meu tio Vanderlan, que preparava lanche pra mim quando chegava tarde da noite da faculdade. Meus primos Júnior, que passou 1 mês indo me buscar em seu carro, no início da faculdade. A Waléria, que também me acolheu em sua casa, quando precisei. Meu primo Eduardo, que sempre me ajudou em muitos favores e nas minhas mudanças de casa.

Agradeço aos meus amigos de faculdade, Ícaro, que esteve comigo sendo minha dupla em todas as clínicas do curso, mesmo se zangando comigo e eu sem saber por que era, sempre se fez presente em sua parceria e topando tudo que eu propunha para os atendimentos, nunca colocou dificuldade em nada, além de ser meu amigo desde os primeriros dias de aula. Bruna, minha parceira, que esteve comigo desde o primeiro dia de aula, quando não sabia nem o que era S1 de odontologia. Me deu inúmeras caronas no seu peugeot, foi me buscar em casa em uma grande chuva, por que eu não conseguia sair na chuva. Não posso esquecer dos áudios “amigo...’ Leticia Dantas, que sempre me deu aulas particulares nos primeiros anos da faculdade, que sempre se fez presente ao longo desses 5 anos com muitas risadas e psicoses pré prova, em que eu não posso esquecer daquela aula pré prova de Pré-clínica, sobre sistemas adesivos. Cássia, nossa maior cientista da sala, esteve comigo em todos os momentos, a qual pude dar muitas risadas e compartilhar a vida. Dimi, meu irmão, que se tornou tão especial, ao longo dos semestres, em que pudemos dividir alguns dos diversos problemas da vida e me fez rir bastante. Kayanny, minha grande amiga, que também se fez presente em muitos momentos, me escutou, quando eu precisei, estudamos muito juntos também, além das risadas do dia a dia. Agradeço também a alguns amigos muito especiais, Fabby, Guilherme de Sá, Guilherme Xavier, Vladimir, Ana Clara, Izadora, Mariana Faustino.

Aos meus amigos de Amanaiara, Ludmyla, Francisco, Cibelly, Christian, Thaissa, Ilara, Laila, que mesmo antes e durante a faculdade, me deram todo apoio necessário para que eu pudesse seguir em frente, mesmo com as adversidades. Eu, Ícaro, primeiramente, agradeço a minha mãe, Telma, meu porto seguro e maior exemplo de dedicação. Desde muito pequeno, contei com seu apoio imensurável, que se materializou em incontáveis horas de trabalho e quilômetros de distância de casa, tudo feito com o único propósito de me garantir o acesso a uma educação digna. Mais do que celebrar a conquista de um diploma, a maior certeza que carrego no peito é a de que, só pelo imenso privilégio de ser seu filho, eu já venci na vida.

Ao meu grande amor, Lorena. Você é o meu maior refúgio e a pessoa com quem compartilho absolutamente todos os meus pensamentos. Nos momentos mais difíceis e exaustivos desta caminhada, o seu suporte, o seu incentivo e a sua motivação foram a força e a arte que coloriram os meus dias, fazendo com que eu nunca pensasse em desistir. Poder registrar e emoldurar cada pequena e grande vitória ao seu lado me trouxe a mais linda das convicções: dividir essa vida com você deixou de ser apenas um desejo e se tornou uma certeza absoluta e unânime.

Ao meu pai, Ricardo, pelo apoio inabalável em todas as horas em que mais precisei. Agradeço profundamente por ter sido a minha âncora de leveza, arrancando de mim as melhores risadas naqueles dias em que a exaustão da rotina me colocava no piloto automático. Com o seu jeito único, você sempre soube me despertar, fazendo com que eu me desse conta de que, muito além de qualquer obrigação acadêmica, a vida está acontecendo agora e merece ser vivida plenamente.

À minha irmã, Rainara, por ter sido uma presença tão essencial ao longo de toda essa jornada acadêmica. O seu suporte incondicional e a preocupação genuína que sempre demonstrou foram um verdadeiro abraço nos dias mais difíceis. Carrego comigo a mais profunda certeza de que, sem a sua ajuda e o seu cuidado constante, a realização desse sonho simplesmente não seria possível.

Ao meu irmão, Felipe, por ser a pessoa capaz de me arrancar do piloto automático da rotina. Agradeço imensamente por me permitir rir com tanta leveza, mesmo que fosse à meia-noite, naqueles últimos e preciosos dez minutos que nos sobravam após um dia exaustivo. Esses nossos instantes provaram que, por mais cheio e pesado que o dia tivesse sido, terminar a noite dando boas risadas com você era o respiro que eu precisava e o que fazia tudo valer a pena.

Aos meus avós, José e Maria, que são a essência da minha história e a minha base mais sólida. Em meio à ansiedade e à pressa da faculdade, vocês foram o meu lembrete constante de que a vida é muito maior do que uma graduação. Obrigado por me fazerem parar, respirar e aprender a apreciar a beleza dos pequenos momentos, aqueles singelos e valiosos que não voltam mais. O convívio com vocês me fez compreender o quanto seria incrível se houvesse uma maneira de sabermos que estamos vivendo os bons e velhos tempos antes mesmo que eles fiquem no passado. Obrigado por fazerem o meu presente tão inesquecível.

À minha tia Silvia, pelo suporte amoroso e constante ao longo das diferentes temporadas que compuseram esta jornada. O seu cuidado sempre soube se fazer presente nos detalhes que mais faziam a diferença: seja através de uma mensagem carinhosa enviada de longe naqueles dias em que o tempo parecia escorrer pelas mãos, seja na pausa para um almoço atípico e providencial, que me trazia o conforto e o fôlego necessários no meio do caos de um dia agitado. Obrigado por me acolher e ser sempre esse abraço de paz quando eu mais precisava.

À minha sogra, Ludimara, e à avó da Lorena, dona Ângela, por me acolherem de braços abertos e se tornarem a minha verdadeira segunda família. Durante essa longa jornada, o carinho, o cuidado e a torcida de vocês foram um grande refúgio nos dias de cansaço. Sou imensamente grato pelo privilégio de ter vivenciado e compartilhado essa trajetória cercado pelo amor e pela

convivência de vocês, que fizeram meus dias muito mais leves e me deram a certeza de que eu nunca estava sozinho.

À minha dupla, parceiro de TCC e irmão de vida, Marcello, com quem tive o privilégio de dividir uma pequena, mas intensa, fração da vida. Durante a construção deste trabalho e de toda a nossa caminhada, pude testemunhar de perto a sua admirável força de vontade e a sua determinação inabalável em vencer. Acompanhar a sua jornada foi inspirador, especialmente por ver a sua coragem em lutar pelo seu futuro, mesmo que o preço disso fosse enfrentar a saudade e os dias difíceis longe das pessoas que você mais ama. Obrigado pela parceria irretocável, por não desistir e por dividir o peso dessa conquista comigo.

À minha grande amiga Loureiro, uma das almas mais sábias e perseverantes que já tive o privilégio de conhecer. Agradeço imensamente por ter sido a minha luz, me guiando e trazendo clareza nos momentos de maior escuridão e incerteza ao longo desta jornada acadêmica. Obrigado por ser esse porto seguro, por dividir o peso dos dias difíceis e, principalmente, por compartilhar risos e instantes de pura leveza que ficarão eternizados no meu coração e na minha memória.

À minha amiga Lívia, a quem agradeço profundamente pela amizade tão especial que construímos ao longo desta temporada acadêmica. Com a sua garra e determinação inabaláveis, você me provou, na prática, que tamanho é apenas um mero detalhe e que o que verdadeiramente importa é a força da nossa vontade e o quanto almejamos alcançar os nossos sonhos. Você é gigante, minha querida, e levarei a nossa parceria para a vida toda.

Ao meu cachorro e irmão de quatro patas, Sirius. Você entrou na minha história para me provar que o amor é capaz de renascer e transbordar mesmo após a dor de um luto profundo. Com a sua pureza, você me ensina diariamente a nunca ter medo de entregar o coração novamente e a entender que a vida é, na verdade, muito mais simples do que parece: trata-se apenas de se dar a permissão para sentir. O seu afeto silencioso me reconecta com o que importa e me faz lembrar do valor de cada abraço e de cada pessoa

que me faz sentir puro, raro, especial e verdadeiramente extraordinário. Obrigado por curar a minha alma e me ensinar o essencial.

À minha eterna princesa e cadela, Hannah. Você foi muito mais que uma companheira; foi quem me ensinou a me permitir confiar novamente, a ser forte e a nunca desistir da vida, por mais pesada que ela parecesse. Com sua sabedoria silenciosa e pura, você me mostrou que não devemos carregar a culpa por aquilo que não nos cabe. Jamais esquecerei a coragem e a paz dos seus últimos suspiros, demonstrando que não sentia medo e que sabia, com toda a certeza, que estava exatamente onde deveria estar: amada e protegida até o fim. Lembrarei eternamente da sensação tátil de lhe fazer carinho, um conforto que o tempo jamais será capaz de apagar. Você deixou uma saudade imensa, mas também a lição mais valente e bonita que eu poderia receber.

"Se a educação sozinha não transforma a sociedade, sem ela tampouco a sociedade muda"

(FREIRE, Paulo, 2000)

RESUMO

A Ortopedia Funcional dos Maxilares atua na correção e direcionamento do crescimento e desenvolvimento das bases ósseas maxilares, buscando estabelecer uma oclusão funcional e equilibrada. O Twin Block é o aparelho funcional removível amplamente utilizado para a correção da má oclusão de Classe II esquelética por retrognatismo mandibular em pacientes em crescimento. O objetivo deste trabalho é relatar o caso clínico sobre a correção de uma má oclusão em um paciente classe II esquelética com auxílio da Ortopedia Funcional dos Maxilares, por meio do aparelho Twin Block. Paciente L.F.S.S, 9 anos, compareceu a Pós-graduação de Ortopedia Funcional dos Maxilares da Universidade Christus relatando ser encaminhado para correção da protrusão dos dentes anteriores. Ao ser examinado, ter realizado radiografias e fotos intra e extraorais, foi observado que apresentava má oclusão classe II esquelética e significativo overjet de 6 mm. Após análise dos exames e elaboração do plano de tratamento, foi optado pelo aparelho ortopédico Twin Block. Após a instalação do aparelho e com acompanhamento mensal, foi visto uma melhora significativa da relação maxilo-mandibular, redução do overjet e a eficácia do Twin Block e na intervenção precoce de más oclusões. Portanto, a Ortopedia Funcional dos Maxilares se mostrou eficaz no tratamento de más oclusões esqueléticas de Classe II e, quando realizada a intervenção no momento correto e com a utilização de um aparelho consagrado na literatura, além de poder prevenir tratamentos mais invasivos no futuro.

Palavras- chave: ortopedia funcional dos maxilares; Twin Block; oclusão.

ABSTRACT

Functional Jaw Orthopedics aims to correct and guide the growth and development of the maxillary skeletal bases in order to establish a functional and balanced occlusion. The Twin Block is a widely used removable functional appliance for correcting skeletal Class II malocclusion caused by mandibular retrognathism in growing patients. The aim of this study is to report a clinical case involving the correction of skeletal Class II malocclusion in a patient using Functional Jaw Orthopedics with the Twin Block appliance. A 9-year-old patient, L.F.S.S., was referred to the postgraduate program in Functional Jaw Orthopedics at Christus University, with the chief complaint of protrusion of the anterior teeth. Upon clinical examination, after radiographic imaging and intraoral and extraoral photographs were obtained, the patient was diagnosed with skeletal Class II malocclusion and significant overjet. Following the analysis of the diagnostic records and the development of the treatment plan, the Twin Block orthopedic appliance was selected. After appliance placement and monthly follow-up appointments, significant improvement in the maxillomandibular relationship and a reduction in overjet were observed, demonstrating the effectiveness of the Twin Block appliance in the early intervention of malocclusions. Therefore, Functional Jaw Orthopedics proved to be effective in treating skeletal Class II malocclusions. When treatment is initiated at the appropriate time and established appliances supported by the literature are used, favorable outcomes can be achieved in similar cases, potentially preventing the need for more invasive treatments in the future.

Keywords: functional jaw orthopedics; Twin Block; occlusion.

SUMÁRIO

1. **INTRODUÇÃO.....14**
2. **OBJETIVOS 16**

2.1 Objetivo geral 16

2.2 Objetivos específicos..... 16

3 REFERENCIAL TEÓRICO 17

4 MATERIAIS E MÉTODOS 23

4.1 Tipo de estudo 23

4.2 Local de estudo 23

4.3 Aspectos Éticos 23

4.4 Riscos e Benefícios 24

4.5 Confidencialidade de dados 24

4.6 Procedimentos realizados 24

4.7 Relato de caso 24

5 DISCUSSÃO 31

6 CONCLUSÃO 35

REFERÊNCIAS 36

APÊNDICES 40

ANEXO 45

1. INTRODUÇÃO

As más oclusões, ou problemas da oclusão dentária, são o resultado da adaptabilidade da região buco-facial a vários fatores etiológicos, resultando em diversas implicações que variam da insatisfação estética às alterações na fala, mastigação, deglutição, disfunções de articulação temporomandibular (ATM) e dor buco-facial. Segundo Edward H. Angle (1899) e Proffit (2002), a má oclusão de Classe II caracteriza-se pela posição mais posterior (distal) do primeiro molar inferior e, consequentemente, de todo o arco mandibular em relação ao primeiro molar superior, representando uma condição clínica de alta prevalência mundial e complexidade terapêutica (PROFFIT, 2002; ANGLE, 1899).

Dados epidemiológicos e clínicos clássicos indicam que a retrusão esquelética da mandíbula (retrognatismo) é o componente etiológico mais frequente nesse padrão de desarmonia, estando presente em aproximadamente 60% das crianças portadoras de má oclusão de Classe II (MCNAMARA; PETERSON; ALEXANDER, 1996). O impacto desse posicionamento posterior da mandíbula em relação à base craniana não se limita ao perfil facial convexo e ao desequilíbrio estético; ele predispõe o paciente pediátrico a graves repercussões funcionais, uma vez que a retrusão mandibular reduz de maneira significativa as dimensões do espaço aéreo faríngeo, resultando na constrição estrutural das vias aéreas superiores (orofaringe e nasofaringe) e atuando como um fator predisponente primário para distúrbios respiratórios obstrutivos do sono (NADJA E SILVA *et al*., 2015).

Durante o desenvolvimento do indivíduo, a interceptação ortopédica precoce instituída frequentemente por meio de um protocolo em duas fases apresenta grande relevância. A importância de tratar o retrognatismo na infância baseia-se no aproveitamento do potencial de remodelação óssea natural. Estudos cefalométricos longitudinais de crescimento craniofacial provam que as intervenções ortopédicas alcançam resultados esqueléticos consideravelmente mais estáveis e eficazes a longo prazo quando são aplicadas de forma coincidente com o pico do surto de crescimento pubertário. É nesse período circumpuberal de alta atividade celular que a Ortopedia Funcional dos Maxilares atua com máxima eficiência, promovendo a supervisão e o redirecionamento do crescimento das bases ósseas através de estímulos

neuromusculares e posturais que reequilibram todo o sistema estomatognático (ABBING *et al.*, 2024; ARAÚJO, 2003; VENÂNCIO *et al.*, 2024).

Dentre os recursos terapêuticos disponíveis na Ortopedia Funcional dos Maxilares, o aparelho Twin Block, desenvolvido por William J. Clark, mostra-se uma alternativa eficaz por favorecer o avanço mandibular, melhorar a relação intermaxilar e contribuir para o desenvolvimento craniofacial equilibrado. Por apresentar um design de duas peças separadas com planos de mordida em um ângulo de 70 graus, o dispositivo obriga a mandíbula a assumir uma postura avançada durante a oclusão. Essa separação estrutural oferece vantagens clínicas expressivas, uma vez que não restringe as excursões mandibulares e preserva funções vitais como a fonação clara e a possibilidade de realizar a mastigação com o aparelho em posição, o que resulta em conforto substancial e em excelentes níveis de adesão ao tratamento por parte do paciente pediátrico (CLARK, 1988; KHAN *et al.*, 2021).

A efetividade biológica e esquelética do Twin Block tem sido exaustivamente comprovada pela literatura científica contemporânea por meio de estudos de alta evidência. Pesquisas prospectivas controladas em pacientes brasileiros demonstram que o uso desse dispositivo promove alterações dento esqueléticas significativas, resultando em um aumento real do comprimento total mandibular (Co-Gn) e em um avanço da sínfise mentoniana, promovendo a correção do *overjet* e o estabelecimento de uma relação molar de Classe I estável e esquelética. Além disso, revisões sistemáticas de alta evidência avaliando os efeitos do avanço mandibular funcional na articulação temporomandibular (ATM) concluem que o Twin Block induz uma remodelação histológica e adaptativa segura tanto na cartilagem do côndilo quanto na cavidade glenoide, promovendo estabilidade esquelética sem induzir ou agravar disfunções temporomandibulares (DTM) em pacientes saudáveis. Adicionalmente, meta-análises recentes sugerem que o avanço mandibular, especialmente de forma incremental, maximiza os ganhos esqueléticos em comprimento efetivo e projeção sagital do mento, consolidando o Twin Block como uma alternativa ortopédica altamente eficaz (BRUNHARO *et al.*, 2011; IVORRA-CARBONELL *et al.*, 2016; DING *et al*., 2022; SANTANA *et al*., 2020).

2. OBJETIVOS

2.1 Objetivo geral

O objetivo geral deste estudo é relatar o tratamento da má oclusão Classe II esquelética em paciente pediátrico, por meio da utilização de Aparelho Ortopédico Funcional do tipo Twin Block, avaliando sua eficácia na correção da discrepância maxilo-mandibular.

2.2 Objetivos específicos

- Descrever o protocolo de intervenção interceptativa precoce e a sequência de procedimentos clínicos realizados.
- Evidenciar os efeitos funcionais e estéticos proporcionados pelo avanço mandibular no perfil facial do paciente.

3. REFERENCIAL TEÓRICO

3.1 Crescimento e Desenvolvimento Craniofacial

O crescimento e desenvolvimento craniofacial representam processos complexos e dinâmicos de maturação óssea, cuja compreensão é fundamental para o diagnóstico de deformidades dentofaciais e para o entendimento das alterações nas dimensões das bases ósseas. A base conceitual da morfologia craniofacial foi estruturada por pesquisadores como Donald Enlow, que descreveu de forma aprofundada o comportamento do tecido ósseo durante o crescimento por meio dos fenômenos de remodelação, caracterizados por áreas simultâneas de aposição e reabsorção celular. Segundo Enlow, os ossos faciais não crescem como unidades isoladas; eles seguem um princípio de "contrapartes" morfológicas, o que significa que o alongamento de uma região específica (como a maxila) exige um crescimento equivalente e paralelo de sua respectiva contraparte (o arco mandibular) para que o equilíbrio da face seja mantido (ARAÚJO, 2003; ENLOW, 1971).

A forma como esse crescimento é comandado sofreu importantes revisões conceituais ao longo da história ortodôntica. As teorias clássicas, preconizadas na primeira metade do século XX, atribuíam o controle do crescimento do crânio primariamente a fatores genéticos intrínsecos e imutáveis, em que a genética determinava rigidamente o formato ósseo. Contudo, abordagens contemporâneas consagradas pela "Hipótese da Matriz Funcional", postulada por Melvin L. Moss, propõem que o crescimento esquelético atua de forma secundária e compensatória. Para Moss, o osso possui a capacidade de se formar e reagir, mas seu crescimento, manutenção e forma são primariamente ditados pelo estado funcional e pelas demandas dos tecidos moles e cavidades associadas (matrizes funcionais), operando através de mecanismos epigenéticos (FULLER, 1986; MOSS, 1997).

Nesse contexto funcional, a literatura estabeleceu uma forte evolução sobre o papel do côndilo mandibular. Inicialmente comparado à placa epifisária dos ossos longos e visto como o "centro primário de crescimento" genético da mandíbula, o côndilo é hoje cientificamente reconhecido como um local de crescimento adaptativo. Cargas mecânicas e fatores extrínsecos atuam como eventos epigenéticos essenciais que

induzem respostas biológicas na articulação e no próprio osso; essas forças biomecânicas regulam mecanismos moleculares e celulares de remodelação, ativando ou desativando genes responsáveis pela síntese e mineralização do tecido ósseo da mandíbula (FULLER, 1986; MOSS, 1997).

O reconhecimento de que os ossos maxilar e mandibular crescem e se remodelam de maneira adaptativa frente a estímulos externos e posturais é o pilar que fundamenta o momento exato de intervir ortopedicamente. Sabe-se que as estruturas faciais e as bases ósseas não crescem em uma velocidade constante. Estudos de acompanhamento cefalométrico demonstram que a intensidade do crescimento craniofacial alcança o seu pico máximo coincidindo, em média, com o surto de crescimento pubertário, ocorrendo de forma geral entre 11,5 anos no gênero feminino e 13,5 anos no masculino (ARAÚJO, 2003).

Por conseguinte, aproveitar a fase do estirão pubertário (frequentemente presente durante o período da dentição mista) para interceptar o retrognatismo ou outras desarmonias ósseas traz benefícios biomecânicos e estruturais significativos. A literatura aponta categoricamente que terapias clínicas ou ortopédicas instituídas coincidentemente com esse período natural de aceleração do crescimento celular do paciente tendem a gerar adaptações ósseas mais eficazes e resultados consideravelmente mais estáveis a longo prazo, guiando favoravelmente a dimensão e a forma das bases maxilares (ARAÚJO, 2003).

3.2 Má Oclusão de Classe II e Retrognatismo Mandibular

A etiopatogenia da má oclusão de Classe II, divisão 1, decorre de desarmonias no relacionamento maxilomandibular caracterizadas por projeção maxilar, retração mandibular ou a associação de ambas (componente esquelético) ou de desalinhamentos na relação interdentária, nos quais a arcada inferior se posiciona mais posteriormente em relação à superior (componente dentário). Na prática clínica, contudo, a apresentação mais frequente é a forma mista, que combina alterações ósseas e dentoalveolares (MCNAMARA, 1996). Essa má oclusão não deve ser vista como uma entidade diagnóstica simples e única, uma vez que engloba uma combinação complexa de diversos fatores esqueléticos e dento alveolares. Embora historicamente diagnosticada pela relação sagital e anteroposterior dos molares, essa deformidade é

frequentemente decorrente de um distúrbio de crescimento. Na verdade, a literatura científica evidencia que a retrusão esquelética da mandíbula é o fator etiológico primário presente em cerca de 60% dos pacientes com esse padrão morfológico, tornando a protrusão maxilar isolada uma ocorrência consideravelmente menos comum do que se supunha. Esse retrognatismo reflete-se primariamente em uma deficiência no comprimento e em uma posição espacial retro posicionada da mandíbula em relação à base do crânio, o que dita o padrão esquelético da face e as futuras repercussões funcionais do indivíduo (SCARDUA, 2011; MCNAMARA, 1996; NADJA E SILVA *et al.*, 2015).

O impacto morfológico de deficiência óssea transcende a simples oclusão dentária, refletindo-se de forma expressiva e muitas vezes desarmônica na estética facial e na conformação dos tecidos moles associados. Pacientes portadores de retrognatismo mandibular exibem, caracteristicamente, um perfil facial convexo, clínica e rotineiramente associado a um sulco mentolabial marcado, linha queixo-pescoço curta e uma visível eversão do lábio inferior como um processo de compensação da estrutura esquelética. A existência e a intensidade do *overjet*, assim como sua relação com os tecidos moles, desempenham papel fundamental nesse cenário, podendo influenciar não apenas a autoestima do paciente, mas também a forma como sua estética e atratividade facial são percebidas (BROADBENT, 1937). Complementando essa visão estética, estudos observam que a retrusão da mandíbula também afeta diretamente a dimensão vertical da face, resultando em um mento retraído e mal posicionado; esse posicionamento anatômico inadequado induz de forma constante à hiperatividade do músculo mentual na tentativa exaustiva e camuflada de se obter o selamento labial. A interceptação ortopédica precoce dessa discrepância justifica-se estética e estruturalmente para reduzir essa convexidade acentuada, com o objetivo de não apenas reposicionar a base óssea, mas proporcionar o aumento da altura facial inferior e a consequente diminuição da profundidade do sulco mentolabial (MCNAMARA, 1996; SCARDUA, 2011).

Mais crítico do que os aspectos morfológicos e estéticos, no entanto, é o profundo e silencioso impacto funcional que o retrognatismo esquelético exerce sobre a permeabilidade das vias aéreas superiores. O posicionamento posterior da mandíbula, aliado a um corpo mandibular mais curto, atua diretamente como fator etiológico para a

diminuição substancial do espaço aéreo. Conforme evidenciado na literatura, as dimensões estruturais da orofaringe e nasofaringe são significativamente menores em pacientes de Classe II. Há uma correlação estatística direta indicando que quanto mais deficiente for o comprimento e a posição da mandíbula, mais estreitas e comprometidas tenderão a ser essas vias respiratórias. A longo prazo, essa grave constrição predispõe o indivíduo a distúrbios sistêmicos importantes, estabelecendo o sítio anatômico de colapso característico da Síndrome da Apneia Obstrutiva do Sono (SAOS). Diante dessa intrincada relação morfofuncional, o avanço ortopédico transcende a busca pelo encaixe dentário, buscando a expansão vital das vias respiratórias para reduzir morbidades e promover qualidade de vida (NADJA E SILVA *et al*., 2015).

A assimetria nas relações oclusais, nas Classes II subdivisão costumam representar maior complexidade terapêutica. A origem dessa discrepância pode estar associada a alterações dento alveolares, esqueléticas ou à combinação de ambas, fatores que dificultam a obtenção de uma oclusão final equilibrada e simétrica. (MOYERS, 1991)

Em pacientes com má oclusão de Classe II, subdivisão 1, associada à retrusão mandibular, o perfil facial geralmente apresenta-se acentuadamente convexo. Diante dessa característica, um dos principais objetivos do tratamento é promover maior equilíbrio e estética facial, além de reduzir a suscetibilidade a traumatismos dentários (LANDAZURI D. R. *et al*., 2013).

3.3 Ortopedia Funcional dos Maxilares

A Ortopedia Funcional dos Maxilares fundamenta o tratamento da má oclusão de Classe II na alteração terapêutica e direcional da postura da mandíbula, desencadeando complexas respostas no sistema dento facial. A base biomecânica se inicia através do registro da mordida de construção do aparelho funcional, que força a mandíbula a assumir uma posição mais anterior, modificando de forma imediata o ambiente e o equilíbrio neuromuscular de todo o sistema estomatognático. Essa mudança intencional de postura gera adaptações esqueléticas e neuromusculares profundas em resposta à nova função orofacial, atuando como o estímulo primário para a correção da deficiência. Ao alterar a atividade e o tônus dos músculos mastigatórios (como no tracionamento associado aos músculos pterigoideos), estabelece-se o

ambiente fisiológico necessário para induzir respostas de proliferação celular essenciais ao crescimento das bases ósseas (WOODSIDE, 1987; CHEN, 2002; SANTANA, 2020).

O estímulo mecânico e neuromuscular fornecido pela Ortopedia Funcional dos Maxilares repercute diretamente na articulação temporomandibular (ATM), originando uma verdadeira resposta biológica de remodelação óssea. Ao deslocar os côndilos para a frente e para baixo no interior da cavidade glenoide, os aparelhos funcionais retiram as estruturas da zona de conforto e provocam uma remodelação ativa tanto na superfície do côndilo quanto na própria fossa articular. O avanço mandibular promove um aumento quantificável na replicação celular e proliferação cartilaginosa, fenômenos biológicos que estão intimamente ligados à aceleração da formação óssea endocondral e à ampliação do potencial de crescimento do côndilo. Paralelamente a esse alongamento condilar, a alteração contínua da postura induz uma extensa remodelação e a realocação anterior da fossa glenoide, configurando uma verdadeira adaptação anatômica das estruturas. Constata-se que esse intenso processo adaptativo envolve também mecanismos bioquímicos locais, como a elevação na expressão do fator FGF8 (*Fibroblast Growth Factor 8* ou Fator de Crescimento de Fibroblastos 8) na região da ATM, que atua como mediador da remodelação compensatória do côndilo, da cavidade glenoide e até do disco articular (IVORRA-CARBONELL, 2016; SANTANA, 2020; DING, 2022).

A longo prazo, é a estabilização conjunta entre a adaptação neuromuscular e a resposta morfológica óssea da mandíbula e maxila que consagra a eficácia clínica na correção da discrepância sagital. A remodelação estrutural da articulação e o incremento ósseo induzem a rotação anterior da mandíbula, projetando a sínfise de forma favorável e corrigindo as bases ósseas desalinhadas. Como a própria fossa glenoide sofre uma realocação morfológica anterior, essa nova anatomia abriga o côndilo avançado, contribuindo de forma definitiva para o posicionamento anterior da mandíbula e alterando intrinsecamente a relação maxilo-mandibular do paciente. Portanto, o tratamento ortopédico com os avanços mandibulares supera largamente as simples inclinações dento alveolares; ele se apropria da plasticidade morfofuncional da ATM para gerar ganhos esqueléticos reais em comprimento da mandíbula, consolidando

acorreção efetiva e duradoura da deficiência da Classe II (WOODSIDE, 1987; IVORRA-CARBONELL, 2016; SANTANA, 2020).

3.4 Aparelho ortopédico Twin Block

O aparelho Twin Block foi inicialmente desenvolvido como um dispositivo removível composto por blocos de mordida que promovem o posicionamento anterior da mandíbula, com a finalidade de corrigir funcionalmente a má oclusão de Classe II, divisão 1. Embora esse princípio continue sendo utilizado, o aparelho passou por diversas modificações em seu design ao longo do tempo, permitindo sua adaptação a diferentes tipos de más oclusões. Nos casos de Classe II, divisão 2, uma das modificações possíveis consiste na incorporação de parafusos de expansão sagital ou molas digitais, que possibilitam o avanço dos dentes anteriores superiores. Outra abordagem clínica envolve o alinhamento e o nivelamento prévio dos dentes superiores por meio de aparelho ortodôntico fixo, promovendo o desbloqueio da mordida antes da utilização do Twin Block. Em sua configuração convencional, o aparelho é formado por dois componentes removíveis, um superior e outro inferior, que apresentam planos inclinados com angulação de 70°. Esses componentes são projetados para se encaixarem durante a oclusão, induzindo a mandíbula a assumir uma posição mais anteriorizada e favorecendo a correção da discrepância maxilomandibular característica da Classe II (Figura 1 e Figura 2) (OLIBONE *et al*., 2006).



A **B**

Figura 1: Fotos do aparelho Twin Block em vista lateral (A) e oclusal (B). Pode-se denotar o parafuso expansor na região palatina **(Fonte:** Arquivo pessoal).



A B

Figura 2: Aparelho Twin Block em vista de perfil (A) e lateral (B). É possível observar que o aparelho apresenta um bloco de mordida e o parafuso expansor que atua na expansão dos maxilares **(Fonte:** Arquivo pessoal).

4. METODOLOGIA

4.1 Tipo de Estudo

O presente trabalho caracteriza-se como um estudo descritivo, do tipo relato de caso clínico.

4.2 Local do Estudo

O estudo e os procedimentos de acompanhamento do paciente foram realizados na clínica de Aperfeiçoamento em Ortopedia Funcional dos Maxilares da Universidade Christus.

4.3 Aspectos Éticos

Este estudo foi submetido e aprovado ao Comitê de Ética em Pesquisa (CEP), conforme as diretrizes da Resolução nº 466/2012 do Conselho Nacional de Saúde (Anexo 1). O responsável legal pelo paciente assinou o Termo de Consentimento Livre e Esclarecido (TCLE), e, o paciente, o Termo de Assentimento (TALE) (Apêndice 1 e 2).

4.4 Riscos e Benefícios

Por se tratar de um estudo do tipo relato de caso clínico retrospectivo, não há riscos diretos ao paciente, uma vez que não serão realizadas intervenções adicionais além das já executadas durante o tratamento.

Como possíveis riscos indiretos, considera-se a exposição de informações, sendo estes minimizados por meio da garantia de anonimato e confidencialidade dos dados.

Os benefícios do estudo incluem a contribuição para o conhecimento científico, além de possibilitar melhor compreensão da eficácia do aparelho Twin Block no tratamento da má oclusão Classe II.

4.5 Confidencialidade de Dados

A identidade do paciente será preservada, sendo utilizados apenas dados anonimizados e iniciais para sua identificação. Todos os registros clínicos, fotográficos

e radiográficos serão utilizados exclusivamente para fins científicos, sendo armazenados de forma segura e acessados apenas pelos pesquisadores envolvidos no estudo.

4.6 Procedimentos Realizados

O protocolo eleito foi a instalação do aparelho ortopédico Twin Block. Realizada avaliação clínica do caso, confecção da mordida construtiva, confecção do aparelho, instalação e acompanhamento mental.

4.7. Relato de caso

Paciente L.F.S.S, com 11 anos de idade, foi encaminhado para a clínica de especialização em Ortopedia Funcional dos Maxilares da Universidade Christus em junho de 2023. O principal motivo da busca por atendimento foi o incômodo estético relatado pelo paciente, que apresentava como queixa principal o fato de se sentir “dentuço” e com o “queixo pequeno” em relação aos seus amigos. O planejamento terapêutico iniciou-se com a solicitação de um kit de tratamento contendo radiografias (lateral e panorâmica) e fotografias intra e extraorais.

Clinicamente, o paciente apresentava um quadro de acentuado overjet entre a arcada inferior e superior, associado a um diagnóstico de Classe II esquelético, decorrente de um pouco desenvolvimento da mandíbula em relação à maxila. Na análise das fotografias extraorais observou-se que o paciente possuía um perfil convexo e um sorriso desarmônico (Figura 3). Nas fotografias intraorais, observou-se um *overjet* acentuado e uma relação molar classe II de Angle (Figura 4).



A **B**

Figura 3: Fotos extraorais do paciente de lateral denotando o perfil convexo (A) e de perfil sorrindo, denotando vestibularização dos dentes anteriores (B) (**Fonte:** Arquivo pessoal).



Figura 4: Fotos intraorais do paciente antes do tratamento ortopédico (**Fonte:** Arquivo pessoal).

Nos exames radiográficos iniciais, pode-se observar um acentuado *overjet* observado nos traçados cefalométricos na telerradiografia (Figura 5) e medidas Co-Gn de 104,19 mm; 1/.NA de 43°; ANB de 3,38°, o qual denotam uma tendência a Classe II já vista clinicamente no paciente. Na radiografia panorâmica, pode-se observar que o paciente está em fase de dentição mista, o que torna a eficácia da Ortopedia Funcional dos Maxilares ainda maior (Figura 6).

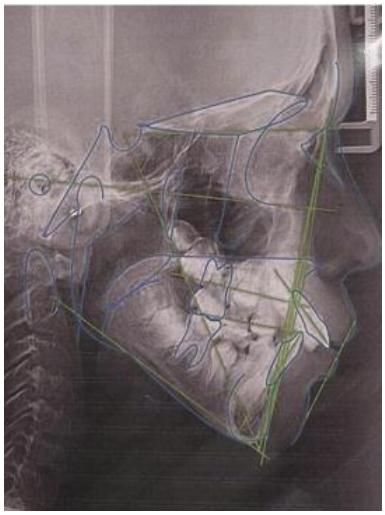

Figura 5: Telerradiografia inicial do paciente com traçados cefalométricos (**Fonte**: Arquivo pessoal).



Figura 6: Radiografia panorâmica inicial do paciente (**Fonte**: Arquivo pessoal)

Com base nesses exames, foi realizado um planejamento visando a utilização de um aparelho ortopédico que pudesse fazer a protrusão mandibular para tentar compensar a desarmonia entre maxila e mandíbula de forma mais eficaz. O aparelho escolhido para esta finalidade foi o Twin Block, devido a sua alta taxa de sucesso em casos semelhantes a este, além de poder oferecer controle de crescimento e conforto ao paciente e proporcionar movimentos de lateralidade, diferente de aparelhos consagrados, como o Bionator de Balters. A importância fundamental do Twin Block

neste caso clínico específico reside na sua mecânica composta por blocos de mordida com planos inclinados, que obriga o paciente a ocluir em uma postura de avanço mandibular. Essa alteração postural contínua é essencial para promover uma adaptação neuromuscular e um redirecionamento ortopédico do crescimento. Para o paciente em questão, o uso deste dispositivo foi crucial não apenas para promover o destravamento oclusal e a correção do *overjet* severo, mas também para intervir diretamente no seu perfil facial, avançando a mandíbula para uma relação mais harmoniosa com a maxila e solucionando sua queixa estética principal.

Dando continuidade ao cronograma clínico, no mês seguinte, o paciente foi atendido novamente e foi moldado com alginato, com o posterior vazamento do molde com gesso tipo III, para que pudesse ser enviado ao laboratório para confecção do aparelho ortopédico.

No dia 19 de agosto de 2023, procedeu-se com a instalação do Twin Block nas arcadas superiores e inferiores (Figura 7). O protocolo estipulado pela equipe que o acompanhava consistiu na realização da ativação do aparelho na arcada superior, dando 1 volta no aparelho a cada 15 dias, e permanecendo o inferior sem ativação. Como parâmetro de evolução do tratamento do *overjet*, foram utilizados os dentes 21 e 31.



Figura 7: Fotos do paciente utilizando o aparelho Twin Block (**Fonte:** Arquivo pessoal).

O acompanhamento clínico minucioso demonstrou resultados quantificáveis e progressivos ao longo das consultas mensais na pós-graduação. No dia 11 de novembro de 2023, durante uma consulta voltada para o ajuste do Twin Block, que se encontrava folgado, foi realizada a medição clínica de controle, registrando um *overjet* de 6 mm no paciente, contrastando com a medida de 10 mm observada inicialmente no modelo de estudo. No mês subsequente, em 09 de dezembro de 2023,

observou-se uma redução clínica favorável para 5 mm de *overjet*. Esta mesma medida de 5 mm se manteve estabilizada na reavaliação clínica do dia 13 de janeiro de 2024.

Com a continuidade da terapêutica, o *overjet* apresentou uma nova regressão para 4,5 mm na consulta do dia 17 de fevereiro de 2024. Essa estabilidade na faixa de 4,5 mm foi mantida na consulta de acompanhamento subsequente, realizadas em 16 de março. Em 13 de abril do mesmo ano, foi realizado uma nova medida, em que o overjet havia regredido para 3 mm. Após o fim do tratamento com o Twin Block, houve uma redução total de 7 mm, que inicialmente estava em 10 mm e passou a ser de 3 mm.

Em 15 de março de 2025, novas telerradiografias foram solicitadas para reavaliação (Figura 8). Além disso, foi realizado um traçado cefalométrico, delimitando as mudanças nos ângulos, linhas e planos após o uso do aparelho ortopédico. Os resultados finais revelaram as seguintes medidas: Co-Gn 108,19 mm, 1/.NA 28,15° mm e ANB 2,31°. Esses resultados, denotam que houve um avanço e um crescimento efetivo da mandíbula, gerando uma diminuição no *overjet* (Figura 9 e Quadro 1). No dia 12 de abril de 2025, foi realizada a moldagem para uma Placa de Schwartz, devidamente instalada em 10 de maio de 2025.

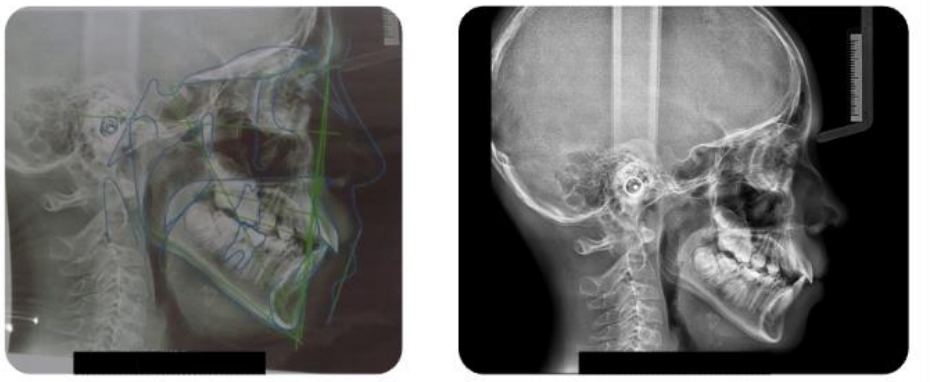

A **B**

Figura 8: Telerradiografia do paciente, antes (A) e depois (B) do tratamento com Twin Block (**Fonte:** Arquivo pessoal).

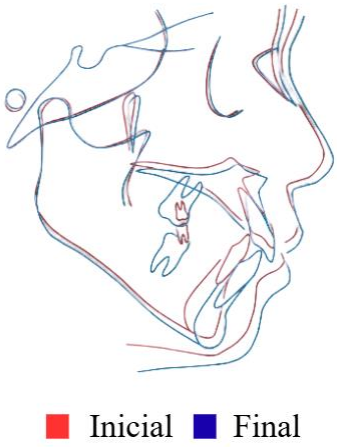

Figura 9: Traçado cefalométrico do paciente, antes e depois do tratamento com Twin Block (**Fonte:** Arquivo pessoal).

MEDIDA	INICIAL	FINAL
Co-Gn	104,19 mm	108,19 mm
1/.NA	43°	28,15°
ANB	3,38°	2,31°

Quadro 1 : Medidas cefalométricas iniciais e finais do paciente

É válido ressaltar que a progressão clínica positiva em todas essas etapas se deveu, em grande parte, à adesão familiar, uma vez que tanto o paciente quanto seus pais eram bastante colaborativos e cuidadosos com a terapêutica escolhida para tratar sua má oclusão. Por fim, no dia 14 de março de 2026, realizou-se um novo encontro clínico com o paciente, momento em que foi formalizado o seu encaminhamento para a pós-graduação de Ortodontia, garantindo assim a continuidade do acompanhamento e a finalização do caso de forma adequada. Para tanto, foi solicitado novas fotografias intra e extraorais do paciente para analisar as principais mudanças (Figura 10) (Figura 11).

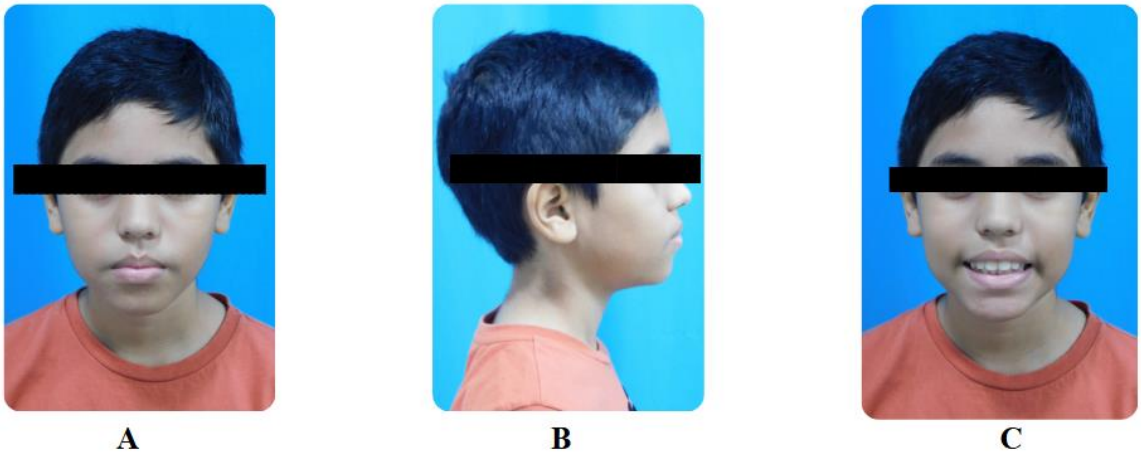

Figura 10: Fotos extraorais do paciente com vista frontal, lateral e frontal sorrindo, após o uso do aparelho Twin Block (**Fonte:** Arquivo pessoal).

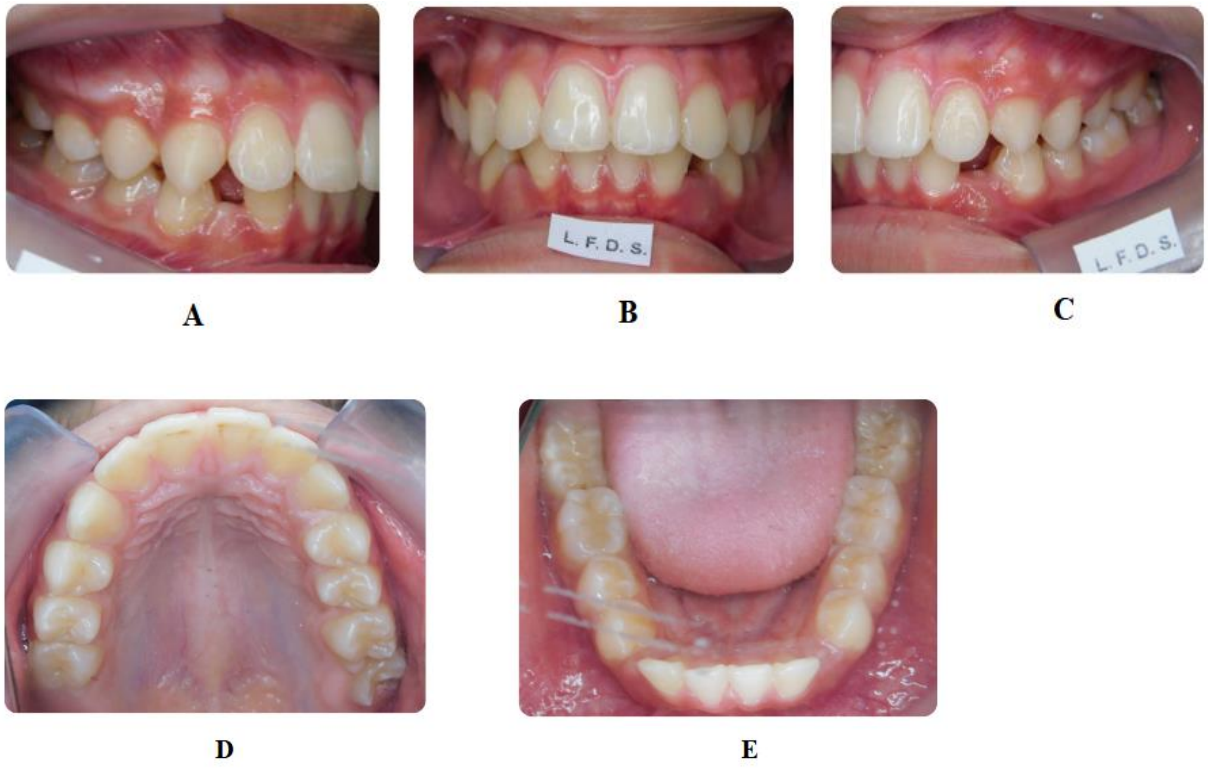

Figura 11: Fotos intraorais do paciente com vista lateral (A), frontal (B), lateral (C) e da arcada superior (D) e inferior (E), após o uso do aparelho Twin Block (**Fonte:** Arquivo pessoal).

5. DISCUSSÃO

A má oclusão de Classe II é definida pela relação anteroposterior dos molares, podendo apresentar alterações no posicionamento sagital das bases ósseas, como a deficiência mandibular, conforme aponta Scardua (2009). Dados epidemiológicos apresentados por Mcnamara *et al*. (1996) indicam que a retrusão esquelética da mandíbula é a característica morfológica mais frequente nesse padrão de desarmonia, estando presente em cerca de 60% dos pacientes portadores de Classe II na dentição mista. Ademais, Brunharo *et al*. (2011) observam que a combinação de discrepâncias esqueléticas e compensações dento alveolares compõe o achado clínico mais comum nessa má oclusão. Esse cenário é compatível com as características observadas no caso do paciente L.F.S.S., de 11 anos de idade, cuja queixa principal apoiava-se na percepção de ser "dentuço" e possuir o "queixo pequeno", apresentando perfil facial convexo e uma sobressalência (*overjet*) severa de 10 mm. Essa desproporção sagital justificou a indicação da Ortopedia Funcional dos Maxilares para interceptar a deficiência mandibular e redirecionar o crescimento facial.

O sucesso terapêutico das intervenções ortopédicas na Ortopedia Funcional dos Maxilares é condicionado principalmente pelo momento biológico em que o tratamento é estabelecido. Como demonstrado por Araújo e Buschang (2003), o crescimento craniofacial ocorre em ciclos de aceleração e desaceleração, e as intervenções clínicas que coincidem com o período de crescimento pubertário do paciente tendem a gerar resultados mais estáveis a longo prazo. A literatura contemporânea, respaldada por Ademi *et al*. (2026), confirma que os ganhos esqueléticos no comprimento mandibular (Co-Gn) são superiores e clinicamente significativos quando o tratamento é realizado no pico do surto de crescimento pubertário (alcançando incrementos de cerca de 2,9 mm durante o pico puberal). No relato de caso, a rápida resposta adaptativa ocorreu devido ao diagnóstico e intervenção no *timing* biológico exato, interceptando o paciente aos 11 anos de idade, em plena janela de oportunidade circumpuberal.

Sob a perspectiva biomecânica, o aparelho ortopédico funcional Twin Block, idealizado por Clark (1988), fundamenta sua ação no uso de blocos acrílicos superior e inferior com planos inclinados a 70 graus. A articulação desses planos modifica o plano oclusal, induzindo forças oclusais direcionadas e um deslocamento funcional contínuo da mandíbula para a frente. Conforme detalhado por Olibone *et al*. (2005), Brunharo *et*

al. (2011) e Santana *et al*. (2020), esse avanço funcional gera uma "zona de tensão" nos tecidos retrodiscais e promove o destravamento oclusal, estimulando a proliferação da cartilagem condilar e resultando em aumentos significativos no comprimento total da mandíbula (Co-Gn). Ademais, revisões sistemáticas como a de Ivorra-Carbonell *et al*. (2016) validam que essa reestruturação articular ocorre acompanhada da remodelação adaptativa do côndilo e da cavidade glenoide, fortalecendo a correção sagital da Classe II sem induzir efeitos adversos ou disfunções na articulação temporomandibular em pacientes saudáveis. Tais achados da literatura foram evidenciados no paciente L.F.S.S., no qual o dispositivo alterou efetivamente a postura mandibular, harmonizou o perfil facial e corrigiu a discrepância entre as bases ósseas.

Ao avaliar a velocidade de resposta do tratamento, a literatura estabelece referenciais temporais bem definidos. Pesquisas conduzidas por Pacha *et al*. (2024) e Frilund *et al*. (2023) indicam que a terapia convencional com o Twin Block exige um período médio de 12 meses (1,1 a 1,2 anos) de uso ativo para alcançar uma redução do *overjet* na faixa de 4,7 mm a 5,2 mm. Em contrapartida, o presente caso clínico demonstrou uma eficiência terapêutica notável: a sobressaliência do paciente regrediu de 10 mm para 4,5 mm (uma redução de 5,5 mm) em um intervalo de apenas 6 meses, compreendido entre agosto de 2023 e fevereiro de 2024. Essa expressiva redução no *overjet* alcançada na metade do tempo médio relatado nos ensaios clínicos controlados da literatura comprova a elevada reatividade do sistema estomatognático do paciente frente à propulsão funcional promovida pelo Twin Block.

A literatura compara diferentes tipos de dispositivos ortopédicos funcionais que atuam no estímulo de crescimento mandibular. O aparelho Bionator de Balters constitui o tipo pioneiro, o qual outros aparelhos como o Twin Block derivaram. Comparando esses dois aparelhos, avaliações cefalométricas desenvolvidas por Ahmadian-Babaki *et al*. (2017) e revisões como, a de Koretsi *et al*. (2014) demonstrou que o Twin Block apresentou superioridade na fase ativa inicial para atingir mudanças esqueléticas sagitais rápidas, promovendo maior inibição do deslocamento anterior da maxila, redução do ângulo ANB e melhora do perfil convexo no ângulo NA-Pog. A escolha do aparelho Twin Block para o caso em questão se apoiou nesses aspectos relevantes do aparelho, ressaltando a possibilidade de expansões maxilares através dos parafusos expansores presentes no dispositivo.

A colaboração do paciente destaca-se como uma das variáveis mais desafiadoras no sucesso da Ortopedia Funcional dos Maxilares. Pacha *et al*. (2024) relatam uma elevada taxa de insucesso e descontinuação do tratamento de 37,5% associada ao uso do Twin Block removível. Além disso, Frilund *et al*. (2023) registraram, por meio de micro sensores térmicos, que o tempo médio real de uso diário entre adolescentes é de apenas 6,1 a 6,9 horas, valor significativamente inferior à prescrição clínica recomendada de 12 horas ou mais. O resultado ultrarrápido e bem-sucedido observado no paciente L.F.S.S. contrariou essas estatísticas. A adesão exemplar do paciente e de seus familiares, que mantiveram o protocolo de uso contínuo de 18 a 24 horas diárias, conforme orientado, constituiu o fator decisivo que permitiu a máxima expressão do potencial ortopédico do Twin Block, alcançando a completa reabilitação estético e funcional do sistema craniofacial.

Estudos apontam que diversos fatores físicos, psicológicos e sociais influenciam os julgamentos perceptivos afetam a maneira como o indivíduo constrói e mantém sua autoimagem, incluindo a percepção da beleza dento facial (Giddon, 1995). A avaliação quantitativa do tamanho e da forma dos tecidos moles durante o crescimento facial demonstra que esses tecidos são influenciados pela Classe esquelética (Ferrario e Sforza, 1997), assim como pela idade (Foley e Duncan, 1997) e pelo sexo (Blanchette *et al*., 1996). A maioria dos pontos de referência dos tecidos moles apresenta modificações progressivas desde o nascimento até o início da idade adulta (Ferrario *et al*., 1997). A competência labial pode ser favorecida por melhorias nos tecidos moles, que foram relatadas após o tratamento com o aparelho Twin Block (Clark, 1982). Apesar disso, um selamento labial pode ser obtido após a conclusão do tratamento com Twin Block, e o tratamento pode produzir simultaneamente melhorias na aparência facial (Clark, 1988). Pacientes com má oclusão esquelética de Classe II associada à retrusão mandibular procuram tratamento ortodôntico principalmente devido ao desejo de melhorar a estética facial. O Twin Block é um dos aparelhos funcionais mais utilizados para o tratamento dessa condição durante a fase de crescimento nas últimas duas décadas, apresentando resultados satisfatórios (Sidlauskas A., 2005).

Como o uso desse aparelho permite a realização de atividades funcionais habituais, como a mastigação, ele pode ser utilizado continuamente, possibilitando

resultados mais rápidos quando comparado a outros aparelhos funcionais (Dauravu LM *et al*, 2014). Ao observar o caso do paciente L.F.S.S e comparar com a literatura, pode-se observar que, de fato, este apresenta uma situação muito similar, pelo relato de ser "dentuço" e ter a mandíbula retraída, o que gerava divergências psicológicas em relação a sua autoimagem. É possível afirmar, que o paciente, após o uso do Twin Block, obteve melhoras físicas e psicológicas na sua saúde.

Diversos estudos que investigaram resultados do tratamento da Classe II com aparelhos funcionais propuseram diferentes fatores cefalométricos precursores, incluindo *overjet* e *overbite* iniciais, ângulo sela-násio-ponto B (SNB), ângulo do plano maxilomandibular, ângulo ponto A-násio-ponto B (ANB) e ângulo condilar (Franchi L, Baccetti T., 2006). Esses estudos definiram o sucesso do tratamento com base principalmente em alterações dos tecidos duros, como a redução do *overjet* anterior. Ao analisar o caso do paciente L.F.S.S, pode-se confirmar tais achados da literatura, o qual obteve uma redução significativa de seu *overjet*, que regrediu de 10 mm para 4,5 mm. Logo, é visível a eficácia da Ortopedia Funcional dos Maxilares.

Em um estudo de caso-controle, realizado por Aisha *et al*, em 2015, em que foram comparadas telerradiografias cefalométricas laterais pré e pós-tratamento/observação de 53 pacientes com má oclusão de Classe II, divisão 1, e 60 indivíduos do grupo controle, com o objetivo de avaliar as alterações esqueléticas, dento alveolares e dos tecidos moles, na qual a maturidade esquelética foi determinada de acordo com os estágios de maturação vertebral cervical, obteve, quando comparado ao grupo controle, uma redução significativa do ângulo ANB ($p < 0,001$). Essa redução foi decorrente de uma alteração no ângulo SNB nos estágios CS-2 e CS-3 ($p < 0,001$), e de alterações nos ângulos SNA ($p < 0,001$) e SNB ($p = 0,016$) no grupo CS-4. Houve um aumento significativo do ângulo GoGn-SN nos estágios CS-2 ($p = 0,007$) e CS-4 ($p = 0,024$), além de um aumento dos comprimentos Co-Gn e Go-Gn em todos os estágios de maturação cervical ($p < 0,05$). Também foi observada uma redução significativa do ângulo U1-SN. Nesse sentido, a literatura e a ciência evidenciam que a Ortopedia Funcional dos Maxilares atua na remodelação óssea, gerando mudanças nos números dos ângulos dos traçados cefalométricos dos indivíduos que passam por esse tratamento, como o caso do paciente do caso clínico do presente estudo, em que, obteve mudanças

significativas no ângulo Co-Gn de 104,19 mm para 108,19 mm; no ângulo 1/. NA variou de 43° para 28,25° e, por fim, o ângulo ANB passou de 3,38° para 2,31°.

8. CONCLUSÃO

O presente estudo descreveu o protocolo de intervenção interceptativa por meio da utilização do aparelho ortopédico funcional tipo Twin Block e demonstrou elevada eficácia clínica e cefalométrica no tratamento da má oclusão de Classe II esquelética decorrente de retrognatismo mandibular no paciente pediátrico relatado. A resposta terapêutica do protocolo utilizado no caso clínico em questão apresentou uma evolução notável e acelerada, evidenciada pela expressiva redução da sobressaliência (*overjet*), crescimento e avanço mandibular em um intervalo de apenas seis meses de uso ativo. Essa readequação dentoalveolar e postural foi devidamente confirmada pela análise cefalométrica comparativa, a qual registrou um ganho esquelético real no comprimento total efetivo da mandíbula, devolvendo uma harmonia funcional e estética para o paciente.

9. REFERÊNCIAS

ABBING, A. *et al*. Comparative assessment of two-phase class II treatment with Activator or Bionator followed by fixed appliances: A retrospective controlled before-and-after study. **International Orthodontics**, v. 22, n. 2, p. 100863, jun. 2024. DOI: https://doi.org/10.1016/j.ortho.2024.100863. Disponível em: https://pubmed.ncbi.nlm.nih.gov/38428369/. Acessado em: 26/09/2026.

ADEMI, H. C. *et al*. Effects of functional jaw orthopedics with maxillary expansion on palatal morphology, mandibular growth, airway dimensions, and oral function in Class II malocclusion: A randomized controlled trial. **Korean Journal of Orthodontics**, v. 56, n. 4, p. 277-289, 2026. Disponível em: https://pubmed.ncbi.nlm.nih.gov/42515966/. Acessado em: 26/09/2026.

AHMADIAN-BABAKI, A. *et al*. Cephalometric comparison of Twin Block and Bionator appliances in Class II division 1 malocclusion. **Journal of Clinical and Experimental Dentistry**, v. 9, n. 1, p. e107-e111, 2017. Disponível em: https://pubmed.ncbi.nlm.nih.gov/28149473/. Acessado em: 26/09/2026.

ALMRAYATI, D. M. *et al*. Patient-reported outcomes of functional orthodontic treatment for skeletal Class II and III malocclusions in growing patients: a systematic review. **Cureus**, v. 18, n. 4, e106573, 2026. DOI: https://doi.org/10.7759/cureus.106573. Disponível em: https://pubmed.ncbi.nlm.nih.gov/41953512/. Acessado em: 26/09/2026.

ANGLE, E. H. Classification of malocclusion. **Dental Cosmos**, v. 41, p. 248-264, 1899. Disponível em: https://quod.lib.umich.edu/d/dencos/acf8385.0041.001/265:55. Acessado em: 26/09/2026.

ARAÚJO, A. M.; BUSCHANG, P. H. Conceitos atuais sobre o crescimento e desenvolvimento transversal dos maxilares e oportunidade de expansão mandibular. **Revista Dental Press de Ortodontia e Ortopedia Facial**, v. 8, n. 3, p. 37-56, 2003. Disponível em: https://www.scielo.br/j/dpress/a/LH6T6GnDxTdCJMZyPJR5NHt/?format=html&lang=pt&ilang=pt_BR. Acessado em: 26/09/2026.

BACCETTI, T. et al. Treatment timing for Twin Block therapy. **American Journal of Orthodontics and Dentofacial Orthopedics**, St. Louis, v. 118, n. 2, p. 159-170, Aug. 2000. Disponível em: https://pubmed.ncbi.nlm.nih.gov/10935956/. Acessado em: 26/09/2026.

BLANCHETTE, M. E.; NANDA, R. S.; CURRIER, G. F.; GHOSH, J.; NANDA, S. K. A longitudinal cephalometric study of the soft tissue profile of short- and long-face syndromes from 7 to 17 years. **American Journal of Orthodontics and Dentofacial Orthopedics**, v. 109, n. 2, p. 116–131, 1996. DOI: https://doi.org/10.1016/S0889-5406(96)70172-5. Disponível em: https://pubmed.ncbi.nlm.nih.gov/8638557/. Acessado em: 26/09/2026.

BROADBENT, B. Holly. The face of the normal child. **The Angle Orthodontist**, Appleton, v. 7, n. 4, p. 183-208, out. 1937.

BRUNHARO, I. H. V. P. *et al*. Alterações dentoesqueléticas decorrentes do tratamento com aparelho ortopédico funcional Twin Block em pacientes portadores de má oclusão de Classe II esquelética. **Dental Press Journal of Orthodontics**, v. 16, n. 5, p. 40.e1-40.e8, 2011. Disponível em: https://new.scielo.br/j/dpjo/a/Fd9ScXWJJftNRJJ9mCRprXm/abstract/?lang=pt&ilang=en. Acessado em: 26/09/2026.

CHEN, J. Y.; WILL, L. A.; NIEDERMAN, R. Analysis of efficacy of functional appliances on mandibular growth. **American Journal of Orthodontics and Dentofacial Orthopedics**, v. 122, n. 5, p. 470-476, 2002. Disponível em: https://pubmed.ncbi.nlm.nih.gov/12439474/. Acessado em: 26/09/2026.

CLARK, W. J. The Twin-Block technique. A functional orthopedic appliance system. **American Journal of Orthodontics and Dentofacial Orthopedics**, St. Louis, v. 93, n. 1, p. 1-18, 1988. Disponível em: https://pubmed.ncbi.nlm.nih.gov/3422118/. Acessado em: 26/09/2026.

DAURAVU, L. M. et al. The assessment of sagittal changes with twin block appliance in patients with decelerating growth phase. **Journal of Clinical and Diagnostic Research**, v. 8, n. 12, p. ZC81-ZC84, dez. 2014. DOI: https://doi.org/10.7860/JCDR/2014/10747.5354. Disponível em: https://pubmed.ncbi.nlm.nih.gov/25654039/. Acessado em: 26/09/2026.

DING, Lan; CHEN, Rui; LIU, Jiaxin; WANG, Yuan; CHANG, Qian; REN, Liling et al. The effect of functional mandibular advancement for adolescent patients with skeletal class II malocclusion on the TMJ: a systematic review and meta-analysis**. BMC Oral Health**, v. 22, art. 51, 2022. DOI: https://doi.org/10.1186/s12903-022-02075-8. Disponível em: https://pubmed.ncbi.nlm.nih.gov/35241050/. Acessado em: 26/09/2026.

ENLOW, Donald H.; KURODA, T.; LEWIS, A. B. The morphological and morphogenetic basis for craniofacial form and pattern. **The Angle Orthodontist**, v. 41, n. 3, p. 161-188, jul. 1971. DOI: https://doi.org/10.1043/0003-3219(1971)0412.0.CO;2. Disponível em: https://pubmed.ncbi.nlm.nih.gov/5283666/. Acessado em: 26/09/2026.

FERRARIO, Virgilio F.; SFORZA, Chiarella. Size and shape of soft-tissue facial profile: effects of age, gender, and skeletal class. **The Cleft Palate-Craniofacial Journal**, v. 34, n. 6, p. 498–504, 1997. DOI: https://doi.org/10.1597/1545-1569(1997)0342.3.CO;2. Disponível em: https://pubmed.ncbi.nlm.nih.gov/9431467/. Acessado em: 26/09/2026.

FOLEY, T. F.; DUNCAN, P. G. Soft tissue profile changes in late adolescent males. The Angle Orthodontist, v. 67, n. 5, p. 373–380, 1997. DOI: https://doi.org/10.1043/0003-3219(1997)0672.3.CO;2. Disponível em: https://pubmed.ncbi.nlm.nih.gov/9347111/. Acessado em: 26/09/2026.

FRANCHI, L.; BACCETTI, T. Prediction of individual mandibular changes induced by functional appliance therapy based on cervical vertebral maturation. **The Angle Orthodontist**, Appleton, v. 76, n. 1, p. 58-65, jan. 2006. Disponível em: https://pubmed.ncbi.nlm.nih.gov/17090170/. Acessado em: 26/09/2026.

FRILUND, L. *et al*. Compliance and treatment efficiency with Twin Block appliance. **European Journal of Orthodontics**, v. 45, n. 4, p. 179-180, 2023. Disponível em: https://pmc.ncbi.nlm.nih.gov/articles/PMC10065135/. Acessado em: 26/09/2026.

FULLER, D.; WEST, V. The 'functional matrix' hypothesis current concepts and conflicts. **Australian Orthodontic Journal**, v. 9, n. 4, p. 324-328, 1986. Disponível em: https://pubmed.ncbi.nlm.nih.gov/3555438/. Acessado em: 26/09/2026.

GIDDON, Donald B. Orthodontic applications of psychological and perceptual studies of facial esthetics. Seminars in Orthodontics, v. 1, n. 2, p. 82–93, jun. 1995. DOI: https://doi.org/10.1016/S1073-8746(95)80095-6. Disponível em: https://pubmed.ncbi.nlm.nih.gov/8935047/. Acessado em: 26/09/2026.

IVORRA-CARBONELL, L. *et al*. Impact of functional mandibular advancement appliances on the temporomandibular joint - a systematic review. **Medicina Oral, Patología Oral y Cirugía Bucal**, v. 21, n. 5, p. e565-e572, 2016. Disponível em: https://pmc.ncbi.nlm.nih.gov/articles/PMC5005093/. Acessado em: 26/09/2026.

KHAN, Mahamad Irfanulla et al. Dentoskeletal effects of Twin Block appliance in patients with Class II malocclusion. **Medicine and Pharmacy Reports**, v. 95, n. 2, p. 191-196, 2021. DOI: https://doi.org/10.15386/mpr-1989, Disponível em: https://pmc.ncbi.nlm.nih.gov/articles/PMC9176299/. Acessado em: 26/09/2026.

KHOJA, A.; FIDA, M.; SHAIKH, A. Cephalometric evaluation of the effects of the Twin Block appliance in subjects with Class II, Division 1 malocclusion amongst different cervical vertebral maturation stages. **Dental Press Journal of Orthodontics**, v. 21, n. 3, p. 73–84, 2016. DOI: https://doi.org/10.1590/2177-6709.21.3.073-084.oar. Disponível em: https://www.scielo.br/j/dpjo/a/6Ynjdjh4Zp7VFjfjnypdZWw/?lang=en. Acessado em: 26/09/2026.

KORETSI, V. *et al*. Treatment effects of removable functional appliances in patients with Class II malocclusion: a systematic review and meta-analysis. **European Journal of Orthodontics**, v. 37, n. 4, p. 418-434, 2015. Disponível em: https://pubmed.ncbi.nlm.nih.gov/25398303/. Acessado em: 26/09/2026.

KREIA, Tatiana Banzatto et al. Tendência de crescimento facial em Ortodontia e Ortopedia Funcional dos Maxilares. **RGO – Revista Gaúcha de Odontologia**, Porto Alegre, v. 59, supl. 1, p. 97-102, jan./jun. 2011. Disponível em: https://revodonto.bvsalud.org/scielo.php?script=sci_arttext&pid=S1981-86372011000500014. Acessado em: 26/09/2026.

LANDÁZURI, D. R. *et al*. Changes on facial profile in the mixed dentition, from natural growth and induced by Balters' bionator appliance. **Dental Press Journal of Orthodontics**, v. 18, n. 2, p. 108-115, mar./abr. 2013. DOI: https://doi.org/10.1590/s2176-94512013000200022. Disponível em: https://www.scielo.br/j/dpjo/a/rZFNyxMDKfQsZCMLvPcRySx/?lang=en. Acessado em: 26/09/2026.

MCNAMARA, J. A. Jr.; PETERSON, J. E. Jr.; ALEXANDER, R. G. Three-dimensional diagnosis and management of Class II malocclusion in the mixed dentition. **Seminars in Orthodontics**, v. 2, n. 2, p. 114-137, 1996. Disponível em: https://pubmed.ncbi.nlm.nih.gov/9161275/. Acessado em: 26/09/2026.

MOSS, M. L. The functional matrix hypothesis revisited. 4. The epigenetic antithesis and the resolving synthesis. **American Journal of Orthodontics and Dentofacial Orthopedics**, v. 112, n. 4, p. 410-417, 1997. Disponível em: https://pubmed.ncbi.nlm.nih.gov/9345153/. Acessado em: 26/09/2026.

MOYERS, R. E. **Ortodontia**. 4. ed. Rio de Janeiro: Guanabara Koogan, 1991. p. 483.

OLIBONE, V. L. L.; GUIMARÃES, A. S.; ATTA, J. Y. Influência do aparelho propulsor Twin Block no crescimento mandibular: revisão sistemática da literatura. **Revista Dental Press de Ortodontia e Ortopedia Facial**, v. 10, n. 5, p. 48-58, 2005. Disponível em: https://www.scielo.br/j/dpress/a/9TNCggkSvTq4xMyvpfYjg8g/?lang=pt. Acessado em: 26/09/2026.

PACHA, Moaiyad M. et al. The skeletal and dental effects of Hanks Herbst versus twin block appliances for class II correction in growing patients: a randomized clinical trial. **European Journal of Orthodontics**, v. 46, n. 1, cjad065, 2024. DOI: https://doi.org/10.1093/ejo/cjad065. Disponível em: https://pubmed.ncbi.nlm.nih.gov/37930325/. Acessado em: 26/09/2026.

PROFFIT, W. R. A etiologia dos problemas ortodônticos. *In*: PROFFIT, W. R. **Ortodontia contemporânea**. 3. ed. Rio de Janeiro: Guanabara Koogan, 2002. p. 105-134.

SANTANA, L. G. *et al*. Incremental or maximal mandibular advancement in the treatment of Class II malocclusion through functional appliances: a systematic review with meta-analysis. **Orthodontics & Craniofacial Research**, v. 23, n. 4, p. 371-384, 2020. Disponível em: https://pubmed.ncbi.nlm.nih.gov/32390332/. Acessado em: 26/09/2026.

SCARDUA, M. T. Má oclusão Classe II de Angle tratada sem extrações e com controle de crescimento. **Revista Dental Press de Ortodontia e Ortopedia Facial**, v. 14, n. 3, p. 38-57, 2009. Disponível em: https://www.scielo.br/j/dpjo/a/j3XJXVMW5tyM8vCTcCYgCrw/?lang=pt. Acessado em: 26/09/2026.

SILVA, Nayanna Nadja e *et al*. Assessment of upper airways measurements in patients with mandibular skeletal Class II malocclusion. **Dental Press Journal of Orthodontics**, v. 20, n. 5, p. 86-93, set./out. 2015. DOI: https://doi.org/10.1590/2177-6709.20.5.086-093.oar. Disponível em: https://www.scielo.br/j/dpjo/a/YBdBJTrJtmZ5PYcbQ5gLmxf/?lang=en. Acessado em: 26/09/2026.

SOUSA, R. V. *et al*. Malocclusion and quality of life in Brazilian preschoolers. **European Journal of Oral Sciences**, v. 122, n. 3, p. 223-229, 2014. Disponível em: https://pubmed.ncbi.nlm.nih.gov/24799269/. Acessado em: 26/09/2026.

ŠIDLAUSKAS, A. Clinical effectiveness of the Twin block appliance in the treatment of Class II Division 1 malocclusion. **Stomatologija**, Kaunas, v. 7, n. 1, p. 7-10, mar. 2005. Disponível em: https://pubmed.ncbi.nlm.nih.gov/16254470/. Acessado em: 26/09/2026.

WOODSIDE, D. G.; METAXAS, A.; ALTUNA, G. The influence of functional appliance therapy on glenoid fossa remodeling. **American Journal of Orthodontics and Dentofacial Orthopedics**, v. 92, n. 3, p. 181-198, 1987. Disponível em: https://pubmed.ncbi.nlm.nih.gov/3477085/. Acessado em: 26/09/2026.

10. APÊNDICE

Apêndice 1

TERMO DE CONSENTIMENTO LIVRE E ESCLARECIDO – TCLE _____, você está sendo convidado (a), pela pesquisadora Isabella Fernandes Carvalho, da Clínica Odontológica da Universidade Christus, a participar de um estudo do tipo Estudo Observacional descritivo do tipo relato de caso, intitulado: EVIDÊNCIAS CLÍNICAS E CEFALOMÉTRICAS DA EFETIVIDADE DO TWIN BLOCK NO TRATAMENTO DA CLASSE II COM RETROGNATISMO MANDIBULAR: UM RELATO DE CASO CLÍNICO. O documento abaixo contém todas as informações necessárias sobre o estudo que estaremos realizando. A sua participação é importante, porém você não deve participar contra sua vontade e sem sua autorização. Leia atentamente as informações abaixo e faça qualquer pergunta que desejar que teremos prazer em esclarecê-las.

1. TÍTULO DA PESQUISA: Evidências clínicas e cefalométricas da efetividade do Twin Block no tratamento de classe II com retrognatismo mandibular: Um relato de caso clínico.

2. PESQUISADORA: Dra. Isabella Fernandes Carvalho.

3. OBJETIVOS DO ESTUDO: O objetivo deste trabalho é relatar o tratamento ortopédico funcional de um paciente com má oclusão Classe II por retrusão mandibular utilizando o aparelho Twin Block.

4. BENEFÍCIOS E POSSÍVEIS RISCOS ASSOCIADOS AO TRATAMENTO: O tratamento proposto demonstra grande relevância e importância, pois tem o objetivo de propiciar uma melhoria na qualidade de vida e da saúde oral, através do tratamento da condição. Sendo assim, consequentemente a paciente também apresentará melhora no bem-estar físico, social e psicológico. Além disso, haverá uma contribuição aos estudos científicos da literatura odontológica. Apesar dos benefícios, alguns riscos comuns presentes em qualquer tratamento odontológico podem ser considerados, como: quebra acidental de sigilo, possibilidade de desconforto durante o tratamento e não obtenção do resultado desejado caso o paciente e/ou responsáveis não colaborem com o tratamento.

5. PARTICIPAÇÃO VOLUNTÁRIA: A sua participação é voluntária e você tem a liberdade de desistir ou interromper a participação neste estudo no momento que desejar, para isso você deve informar imediatamente sua decisão aos pesquisadores, sem necessidade de qualquer explicação e sem que isto venha interferir de forma alguma em seu atendimento médico-odontológico.

6. GARANTIA DE SIGILO: Os pesquisadores se comprometem a resguardar todas as informações individuais, tratando-as com impessoalidade e não revelando a identidade do sujeito que as originou, durante e após o estudo. Além disso, as informações conseguidas através da sua participação não permitirão a sua identificação, exceto aos

responsáveis pela pesquisa e a divulgação destas só será feita entre os profissionais estudiosos do assunto. As imagens e os dados poderão ser publicados em revistas científicas, porém seu nome será preservado.

Os pesquisadores garantem que as imagens e os dados serão utilizados somente para esta pesquisa.

7. CONSENTIMENTO PÓS-INFORMAÇÃO: RG nº Eu, _____, ____ anos, portador (a) do _____, responsável legal por _____, declaro que li cuidadosamente todo este documento denominado TERMO DE CONSENTIMENTO LIVRE E ESCLARECIDO e que, após, tive nova oportunidade de fazer perguntas sobre o conteúdo do mesmo e também sobre o estudo, e recebi explicações que responderam por completo minhas dúvidas. Acredito estar suficientemente informada, ficando claro para mim que a minha participação é voluntária e que posso retirar este consentimento a qualquer momento sem penalidades ou perda de qualquer benefício. Estou plenamente de acordo com a realização do estudo e com a utilização das imagens para publicações em revistas ou artigos científicos. Estou ciente também dos objetivos da pesquisa, e da garantia de confidencialidade e esclarecimentos sempre que desejar. Diante do exposto, expresso e afirmo estar livre espontaneamente decidido (a) a autorizar a minha participação no estudo e declaro ainda estar recebendo uma via assinada deste termo.

Fortaleza, ___ de _____ de 20__.

RESPONSÁVEL_____

ASSINATURA _____

1°PESQUISADOR(A)_____

ASSINATURA _____

2°PESQUISADOR(A)_____

ASSINATURA _____

Os pesquisadores garantem que as imagens e os dados serão utilizados somente para esta pesquisa.

7. CONSENTIMENTO PÓS-INFORMAÇÃO: Eu, Aureni Gonçalves da Silva Sousa, RG nº 54 anos, portador (a) do RG 492'532 123 49 responsável legal por Luís Flávio da Silva Sousa, declaro que li cuidadosamente todo este documento denominado TERMO DE CONSENTIMENTO LIVRE E ESCLARECIDO e que, após, tive nova oportunidade de fazer perguntas sobre o conteúdo do mesmo e também sobre o estudo, e recebi explicações que responderam por completo minhas dúvidas. Acredito estar suficientemente informada, ficando claro para mim que a minha participação é voluntária e que posso retirar este consentimento a qualquer momento sem penalidades ou perda de qualquer benefício. Estou plenamente de acordo com a realização do estudo e com a utilização das imagens para publicações em revistas ou artigos cientificos. Estou ciente também dos objetivos da pesquisa, e da garantia de confidencialidade e esclarecimentos sempre que desejar. Diante do exposto, expresso e afirmo estar livre espontaneamente decidido (a) a autorizar a minha participação no estudo e declaro ainda estar recebendo uma via assinada deste termo.

Fortaleza, 14 de Março de 2026

RESPONSÁVEL Aureni Gonçalves da Silva Sousa

ASSINATURA Aureni Gonçalves da Silva Sousa

1°PESQUISADOR(A) ISABELLA FERNANDES CARVALHO

ASSINATURA Isabella Carvalho

Dra. Isabella Carvalho
Odontopediatra e Ortodontista
CRO - 5082 - CE

2°PESQUISADOR(A)_____

ASSINATURA _____

Apêndice 2

TERMO DE ASSENTIMENTO LIVRE E ESCLARECIDO - TALE

Você está sendo convidado (a) como voluntário (a) a participar da pesquisa EVIDÊNCIAS CLÍNICAS E CEFALOMÉTRICAS DA EFETIVIDADE DO TWIN BLOCK NO TRATAMENTO DA CLASSE II COM RETROGNATISMO MANDIBULAR: UM RELATO DE 2 CASOS CASOS CLÍNICOS. Dessa forma, os objetivos e justificativa deste estudo consistem em relatar o tratamento ortopédico funcional de um paciente com má oclusão Classe II por retrusão mandibular utilizando o aparelho Twin Block. Para este estudo, será realizado um estudo observacional descritivo do tipo relato de caso , onde será feito todo o acompanhamento do tratamento da paciente. Realizaremos atendimentos todos os meses a fim de proporcionar a melhora do paciente. Para participar deste estudo, o (a) responsável pelo (a) paciente deverá autorizar e assinar um termo de consentimento. Você não terá nenhum custo, nem receberá qualquer vantagem financeira. Você será esclarecido (a) em qualquer aspecto que desejar e estará livre para participar ou recusar-se. O responsável por você poderá retirar o consentimento ou interromper a sua participação a qualquer momento. A sua participação é voluntária e a recusa em participar não acarretará qualquer penalidade ou modificação na forma em que é atendido pelo pesquisador que irá tratar a sua identidade com padrões profissionais de sigilo. Você não será identificado em nenhuma publicação. Este estudo apresenta risco mínimo da paciente e/ou responsáveis se sentirem constrangidos ou desconfortáveis na realização do atendimento, isto é, o mesmo risco existente em atividades rotineiras. Apesar disso, você tem assegurado o direito a ressarcimento ou indenização no caso de quaisquer danos eventualmente produzidos pela pesquisa. Os resultados estarão à sua disposição quando finalizada a pesquisa. Seu nome ou o material que indique sua participação não será liberado sem a permissão do responsável por você. Os dados e instrumentos utilizados na pesquisa ficarão arquivados com o pesquisador responsável por um período de 5 anos e após esse tempo serão destruídos. Este termo de consentimento encontra-se impresso em duas vias, sendo que uma cópia será arquivada pelo pesquisador responsável e a outra será fornecida a você.

Eu, _____, portador (a) do documento de identidade _____, fui informado (a) dos objetivos do presente estudo de maneira clara e detalhada e esclareci minhas dúvidas. Sei que a qualquer momento poderei solicitar novas informações, e o meu responsável poderá modificar a decisão de participar se assim o desejar. Tendo o consentimento do meu responsável já assinado, declaro que concordo em participar desse estudo. Recebi uma cópia deste termo de assentimento e me foi dada a oportunidade de ler e esclarecer as minhas dúvidas.

Fortaleza, ___ de _____ de 20__.

Assinatura do (a) menor (a) _____

Assinatura do (a) pesquisador (a)_____

TERMO DE ASSENTIMENTO LIVRE E ESCLARECIDO - TALE

Você está sendo convidado (a) como voluntário (a) a participar da pesquisa EVIDÊNCIAS CLÍNICAS E CEFALOMÉTRICAS DA EFETIVIDADE DO TWIN BLOCK NO TRATAMENTO DA CLASSE II COM RETROGNATISMO MANDIBULAR UM RELATO DE 2 CASOS CASOS CLÍNICOS. Dessa forma, os objetivos e justificativa deste estudo consistem em relatar o tratamento ortopédico funcional de um paciente com má oclusão Classe II por retrusão mandibular utilizando o aparelho Twin Block. Para este estudo, será realizado um estudo observacional descritivo do tipo relato de caso , onde será feito todo o acompanhamento do tratamento da paciente. Realizaremos atendimentos todos os meses a fim de proporcionar a melhora do paciente. Para participar deste estudo, o (a) responsável pelo (a) paciente deverá autorizar e assinar um termo de consentimento. Você não terá nenhum custo, nem receberá qualquer vantagem financeira. Você será esclarecido (a) em qualquer aspecto que desejar e estará livre para participar ou recusar-se. O responsável por você poderá retirar o consentimento ou interromper a sua participação a qualquer momento. A sua participação é voluntária e a recusa em participar não acarretará qualquer penalidade ou modificação na forma em que é atendido pelo pesquisador que irá tratar a sua identidade com padrões profissionais de sigilo. Você não será identificado em nenhuma publicação. Este estudo apresenta risco mínimo da paciente e/ou responsáveis se sentirem constrangidos ou desconfortáveis na realização do atendimento, isto é, o mesmo risco existente em atividades rotineiras. Apesar disso, você tem assegurado o direito a ressarcimento ou indenização no caso de quaisquer danos eventualmente produzidos pela pesquisa. Os resultados estarão à sua disposição quando finalizada a pesquisa. Seu nome ou o material que indique sua participação não será liberado sem a permissão do responsável por você. Os dados e instrumentos utilizados na pesquisa ficarão arquivados com o pesquisador responsável por um período de 5 anos e após esse tempo serão destruídos. Este termo de consentimento encontra-se impresso em duas vias, sendo que uma cópia será arquivada pelo pesquisador responsável e a outra será fornecida a você.

Eu, Luis Flavio da Silva Sousa, portador (a) do documento de identidade 076 783 513-13, fui informado (a) dos objetivos do presente estudo de maneira clara e detalhada e esclareci minhas dúvidas. Sei que a qualquer momento poderei solicitar novas informações, e o meu responsável poderá modificar a decisão de participar se assim o desejar. Tendo o consentimento do meu responsável já assinado, declaro que concordo em participar desse estudo. Recebi uma cópia deste termo de assentimento e me foi dada a oportunidade de ler e esclarecer as minhas dúvidas.

Fortaleza, 28 de março de 2026

Assinatura do (a) menor (a) Luis Flavio da Silva Sousa

Assinatura do (a) pesquisador (a) Isabella Carvalho

Dra. Isabella Carvalho
Odontopediatra e Ortodontista
CRO - 8081 - CE

11. ANEXOS - PARECER CONSUBSTANCIADO DO CEP

Universidade Christus

CENTRO UNIVERSITÁRIO
CHRISTUS - UNICHRISTUS

Plataforma Brasil

PARECER CONSUBSTANCIADO DO CEP

DADOS DO PROJETO DE PESQUISA

Título da Pesquisa: EVIDÊNCIAS CLÍNICAS E CEFALOMÉTRICAS DA EFETIVIDADE DO TRATAMENTO ORTOPÉDICO FUNCIONAL COM DISPOSITIVOS TWIN BLOCK NO TRATAMENTO DA CLASSE II COM RETROGNATISMO MANDIBULAR: UMA SÉRIE DE DOIS CASOS

Pesquisador: Isabella Fernandes Carvalho

Área Temática:

Versão: 1

CAAE: 96885626.0.0000.5049

Instituição Proponente: Instituto para o Desenvolvimento da Educação Ltda-IPADE/Faculdade

Patrocinador Principal: Financiamento Próprio

DADOS DO PARECER

Número do Parecer: 8.397.592

Apresentação do Projeto:

Trata-se de um relato de caso clínico de dois paciente pediátricos que compareceram a clínica escola de odontologia com queixa específica, a qual foidiagnosticada conforme será relatado a seguir.Dois pacientes L.F.S.S e E.P.D.N, ambos com 9 anos, o primeiro do sexo masculino e a segunda, do sexo feminino, normossistêmicos,que chegaram à clinica odontológica do CentroUniversitário Christus, com a queixa principal de dentes mal posicionados.A partir disso, foram solicitados exames complementares para então serelaborado o diagnóstico e plano de cuidado.Nas imagens extra-orais, foi possível observar que os pacientes possuíam um bom perfil facial, com terços médios proporcionais e um sorrisodesarmônico devido a um acentuado overjet e mandíbula retruída. Ao analisar as imagens intra-orais observou-se que os pacientes são classe II de Angle, com acentuado overjet. As fotos oclusais revelaram arcos parabólicos e a radiografia panorâmica mostrou que os paciente possuíam uma dentição mista, no períodointertransitório.Após análise do caso, os pacientes foram diagnosticados com overjet ocasionado pela retrusão mandibular, e o plano de cuidado instituído foi otratamento com aparelho Twin block para correção do overjet e expansão mandibular. Os termos de Consentimento Livre e Esclarecido e os termos de assentimento foram assinados pelos responsáveis dos pacientes, os quais concordaram com otratamento e o trabalho será

submetido no comitê de ética para que posteriormente haja o tratamento dos pacientes.

Objetivo da Pesquisa:

Objetivo Primário:

Relatar o tratamento de uma má oclusão Classe II esquelética em paciente pediátrico, por meio da utilização de aparelho ortopédico funcional do tipo Twin Block, avaliando sua eficácia na correção da discrepância maxilomandibular.

Objetivo Secundário:

Demonstrar, por meio do relato de caso clínico, a eficácia do aparelho Twin Block na correção da má oclusão Classe II. Evidenciar os efeitos funcionais e estéticos proporcionados pelo avanço mandibular no perfil facial do paciente. Descrever o protocolo de intervenção interceptativa precoce e a sequência de procedimentos clínicos realizados

Avaliação dos Riscos e Benefícios:

Riscos:

Não há riscos diretos aos pacientes, uma vez que não serão realizadas intervenções adicionais além das já executadas durante o tratamento.Como possíveis riscos indiretos, considera-se a exposição de informações, sendo estes minimizados por meio da garantia de anonimato e confidencialidade dos dados

Benefícios:

Os benefícios do estudo incluem a contribuição para o conhecimento científico, além de possibilitar melhor compreensão da eficácia do aparelho Twin Block no tratamento da má oclusão Classe II.

Comentários e Considerações sobre a Pesquisa:

Trata-se de um relato de caso clínico de dois paciente pediátricos que compareceram a clínica escola de odontologia com queixa especifica, a qual foidiagnosticada conforme será relatado a seguir.Dois pacientes L.F.S.S e E.P.D.N, ambos com 9 anos, o primeiro do sexo masculino e a segunda, do sexo feminino, normossistêmicos,que chegaram à clinica odontológica do CentroUniversitário Christus, com a queixa principal de dentes mal posicionados.A partir disso, foram solicitados exames complementares para então serelaborado o diagnóstico e plano de cuidado.Nas imagens extra -orais, foi possível observar que os pacientes possuíam um bom perfil facial, com terços médios proporcionais e um sorrisodesarmônico devido a um acentuado overjet e mandíbula retruída. Ao analisar as imagens intra-orais observou-se que os pacientes são classe II de Angle, com acentuado overjet. As fotos oclusais revelaram arcos parabólicos e a radiografia panorâmica mostrou que os paciente possuíam uma dentição mista, no

períodointertransitório.Após análise do caso, os pacientes foram diagnosticados com overjet ocasionado pela retrusão mandibular, e o plano de cuidado instituído foi otratamento com aparelho Twin block para correção do overjet e expansão mandibular. Os termos de Consentimento Livre e Esclarecido e os termos de assentimento foram assinados pelos responsáveis dos pacientes, os quais

Considerações sobre os Termos de apresentação obrigatória:

Todos os termos foram apresentados.

Conclusões ou Pendências e Lista de Inadequações:

Todos os termos foram apresentados.

Considerações Finais a critério do CEP:

Projeto em conformidade com as exigências éticas vigentes, apresentando adequação metodológica, análise satisfatória de riscos e benefícios e garantia dos direitos dos participantes.

Este parecer foi elaborado baseado nos documentos abaixo relacionados:

Tipo Documento	Arquivo	Postagem	Autor	Situação
Informações Básicas do Projeto	PB_INFORMAÇÕES_BÁSICAS_DO_PROJETO_2750727.pdf	01/04/2026 19:06:49		Aceito
Folha de Rosto	folhaderosto.pdf	01/04/2026 19:05:25	MARCELLO JOSE VIEIRA VERAS	Aceito
Projeto Detalhado / Brochura Investigador	TCCORTOPEDIAFINAL.docx	01/04/2026 14:08:06	MARCELLO JOSE VIEIRA VERAS	Aceito
TCLE / Termos de Assentimento / Justificativa de Ausência	TAL.pdf	01/04/2026 14:05:08	MARCELLO JOSE VIEIRA VERAS	Aceito
TCLE / Termos de Assentimento / Justificativa de Ausência	TALEe.pdf	01/04/2026 14:04:03	MARCELLO JOSE VIEIRA VERAS	Aceito
TCLE / Termos de Assentimento / Justificativa de Ausência	TCLE_MIRELA_assinado.pdf	01/04/2026 14:03:17	MARCELLO JOSE VIEIRA VERAS	Aceito
TCLE / Termos de Assentimento / Justificativa de	TALE.pdf	01/04/2026 14:02:59	MARCELLO JOSE VIEIRA VERAS	Aceito

Ausência	TALE.pdf	01/04/2026 14:02:59	MARCELLO JOSE VIEIRA VERAS	Aceito
Outros	carta.pdf	01/04/2026 14:02:07	MARCELLO JOSE VIEIRA VERAS	Aceito

Situação do Parecer:
Aprovado

Necessita Apreciação da CONEP:
Não

FORTALEZA, 30 de Abril de 2026

Assinado por:
Joao Batista de Andrade Neto
(Coordenador(a))