UNIVERSIDADE CHRISTUS
CURSO DE ODONTOLOGIA

NAYANE DOS SANTOS SOUZA

ABORDAGEM TERAPÊUTICA DE REABSORÇÃO CERVICAL INVASIVA: RELATO DE CASO CLÍNICO

FORTALEZA
2026

NAYANE DOS SANTOS SOUZA

ABORDAGEM TERAPÊUTICA DE REABSORÇÃO CERVICAL INVASIVA: RELATO DE CASO CLÍNICO

Trabalho de Conclusão de Curso (TCC) apresentado ao curso de Odontologia da Universidade Christus, como requisito parcial para obtenção do título de bacharel em Odontologia.

Orientadora: Prof. Dra. Nadine Luisa Guimarães Albuquerque

Co-Orientadora: Prof. Ms. Ana Carolina Luna de Carvalho

FORTALEZA

2026

Dados Internacionais de Catalogação na Publicação
Universidade Christus - Unichristus
Gerada automaticamente pelo Sistema de Elaboração de Ficha Catalográfica da Universidade Christus - Unichristus, com dados fornecidos pelo(a) autor(a)

S719a Souza, Nayane Dos Santos.
Abordagem terapêutica de Reabsorção Cervical Invasiva : Relato de caso clínico / Nayane Dos Santos Souza. - 2026.
46 f. : il. color.

Trabalho de Conclusão de Curso (Graduação) - Universidade Christus - Unichristus, Curso de Odontologia, Fortaleza, 2026.
Orientação: Prof. Dr. Nadine Luísa Guimarães Albuquerque.
Coorientação: Prof. Me. Ana Carolina Luna de Carvalho.

1. reabsorção cervical externa. 2. reabsorção radicular. 3. traumatismo dentário. 4. endodontia. 5. tomografia computadorizada de feixe cônico. I. Título.

CDD 617.6342

NAYANE DOS SANTOS SOUZA

ABORDAGEM TERAPÊUTICA DE REABSORÇÃO CERVICAL INVASIVA: RELATO DE CASO CLÍNICO

Trabalho de Conclusão de Curso (TCC) apresentado ao curso de Odontologia da Universidade Christus, como requisito parcial para obtenção do título de bacharel em Odontologia.

Orientadora: Prof. Dra. Nadine Luisa Guimarães Albuquerque

Co-Orientadora: Prof. Ms. Ana Carolina Luna de Carvalho

Aprovado em: ____/____/____

BANCA EXAMINADORA

_____

Profa. Dra. Nadine Luisa Guimarães Albuquerque
Universidade Christus

_____

Profa. Dra. Danna Mota Moreira
Universidade Christus

_____

Profa. Ms. Mariana Canuto Melo de Sousa Lopes
Universidade Christus

Dedico este trabalho, primeiramente, a Deus, que esteve comigo em cada passo, sendo minha força e meu sustento durante toda esta caminhada. Aos meus pais, Edilson e Luciana, que nunca mediram esforços para que meus sonhos se tornassem possíveis e que sempre foram meu porto seguro. Esta conquista é nossa.

AGRADECIMENTOS

Primeiramente, agradeço a **Deus**, por ter sido meu sustento, minha força e meu amparo em cada etapa desta caminhada. Por me conceder sabedoria, perseverança e fé nos momentos mais difíceis, por me conduzir até aqui e por nunca me deixar caminhar sozinha. A Ele, toda a minha gratidão por Seu cuidado, Sua presença e por tudo o que me permitiu viver e aprender ao longo desta trajetória.

Agradeço com todo meu coração, **à minha família.**

Ao meu pai, **Edilson,** por me ensinar, desde cedo, o valor do esforço, da dedicação e da perseverança. Sua história de vida é um dos maiores exemplos que levo comigo e sempre me inspirou a seguir em frente diante das dificuldades. Agradeço por tudo que fez para que eu e Naryele tivéssemos acesso às melhores oportunidades, especialmente por meio da educação, e por nunca medir esforços para nos proporcionar o melhor.

À minha mãe, **Luciana**, por ser presença, cuidado e amor em todos os momentos da minha vida. Foi com você que aprendi a importância da fé, da paciência e da força diante das dificuldades. Obrigada por cada oração, por cada gesto de carinho e por sempre estar ao meu lado, acolhendo, incentivando e acreditando em mim. Seu amor foi essencial para que eu chegasse até aqui.

À minha irmã, **Naryele,** por quem tenho uma admiração imensa e em cuja força e determinação encontro inspiração todos os dias.

Ao meu namorado, **Davi**, pelo amor, companheirismo, paciência e apoio durante essa trajetória. Sua presença tornou essa caminhada mais leve e especial.

Aos meus familiares, **avós, tios e primos**, expresso minha mais sincera gratidão por todo amor e apoio ao longo desses anos. Cada conquista alcançada carrega consigo a presença de vocês, que sempre estiveram ao meu lado e torcendo por mim.

Aos meus **amigos**, por compartilharem comigo os momentos bons e difíceis dessa trajetória, tornando o caminho mais leve. Em especial, às minhas amigas, Letícia, Hana e Ana Kelly, obrigada por dividirem comigo tantos momentos ao longo da graduação, pelo companheirismo, pelo apoio nos dias difíceis e pelas risadas. Levo comigo, além de todas as lembranças, a gratidão por ter encontrado em vocês amizades tão especiais.

À minha orientadora, **Profa. Nadine Luísa G. Albuquerque**, que contribuiu para despertar ainda mais em mim o interesse pela Endodontia. Ter seus ensinamentos ao longo da graduação tornou essa área ainda mais especial para mim. Agradeço por todo o suporte, pelos conhecimentos compartilhados e pela condução durante a construção deste trabalho. Expresso, ainda, minha admiração pela profissional que é.

À minha coorientadora, **Profa. Carolina Luna**, pela importante contribuição ao trabalho.

Às professoras **Danna Moreira** e **Mariana Canuto**, por aceitarem fazer parte da minha banca examinadora e por estarem presentes em um momento tão importante da minha formação. Agradeço a disponibilidade e os ensinamentos compartilhados ao longo da graduação, é muito especial poder encerrar este ciclo na presença de profissionais que admiro.

Por fim, agradeço a todos que, de alguma forma, fizeram parte desta caminhada e contribuíram para que eu chegasse até aqui. Encerro este ciclo com o coração repleto de gratidão por tudo o que vivi, aprendi e construí, levando comigo as pessoas, os ensinamentos e as experiências que tornaram esta etapa da minha vida tão especial.

RESUMO

A reabsorção cervical invasiva (RCI) é uma condição patológica caracterizada pela perda progressiva dos tecidos dentários mineralizados, iniciada na superfície externa da região cervical do dente. Sua etiologia permanece pouco compreendida e de caráter multifatorial, estando diferentes fatores predisponentes associados ao seu desenvolvimento, entre eles o traumatismo dentário. Este trabalho tem como objetivo relatar um caso clínico de RCI no dente 11, abordando os aspectos diagnósticos, terapêuticos e a proservação de 15 meses. Paciente do sexo feminino, 39 anos, normossistêmica, com histórico de traumatismo na região anterior da maxila durante a infância, procurou atendimento após perceber uma cavidade na face palatina do dente. Inicialmente, o aspecto clínico sugeriu lesão cariosa, porém a maior profundidade e extensão do defeito durante a exploração motivaram a realização de tomografia computadorizada de feixe cônico (TCFC). O exame evidenciou uma lesão compatível com RCI, classificada como classe III segundo Heithersay e 2Bp de acordo com a classificação tridimensional de Patel, indicando extensão ao terço coronário da raiz, comprometimento circunferencial superior a 90° e igual ou inferior a 180° e provável envolvimento pulpar. O tratamento consistiu em reparo externo por meio de acesso cirúrgico, com remoção do tecido reabsortivo e selamento do defeito com MTA, associado ao tratamento endodôntico convencional. Posteriormente, realizou-se a cimentação de pino de fibra de vidro e a restauração definitiva em resina composta. Na proservação de 15 meses, a TCFC evidenciou perda de estrutura dentária, infiltração e desadaptação do material restaurador, além de alterações ósseas, levantando a possibilidade de recidiva ou progressão do processo reabsortivo e indicando a necessidade de acompanhamento contínuo da paciente. O caso reforça a importância da avaliação tridimensional e do planejamento individualizado da RCI, considerando as características específicas de cada lesão para a definição da abordagem terapêutica.

Palavras-chave: reabsorção cervical externa; reabsorção radicular; traumatismo dentário; endodontia; tomografia computadorizada de feixe cônico.

ABSTRACT

Invasive cervical resorption (ICR) is a pathological condition characterized by the progressive loss of mineralized dental tissues, originating on the external surface of the cervical region of the tooth. Its etiology remains poorly understood and is considered multifactorial, with several predisposing factors associated with its development, including dental trauma. This study aims to report a clinical case of ICR affecting tooth 11, addressing the diagnostic and therapeutic aspects and the 15-month follow-up. A 39-year-old systemically healthy female patient with a history of trauma to the anterior maxillary region during childhood sought dental care after noticing a cavity on the palatal surface of the affected tooth. Initially, the clinical appearance suggested a carious lesion; however, the greater depth and extension of the defect observed during exploration prompted cone-beam computed tomography (CBCT). The examination revealed a lesion compatible with ICR, classified as Heithersay class 3 and 2Bp according to Patel's three-dimensional classification, indicating extension into the coronal third of the root, circumferential involvement greater than 90° and equal to or less than 180°, and probable pulpal involvement. Treatment consisted of external repair through surgical access, with removal of the resorptive tissue and sealing of the defect with mineral trioxide aggregate (MTA), associated with conventional endodontic treatment. Subsequently, a glass fiber post was cemented and a definitive composite resin restoration was performed. At the 15-month follow-up, CBCT revealed loss of dental structure, infiltration and maladaptation of the restorative material, as well as bone alterations, raising the possibility of recurrence or progression of the resorptive process and indicating the need for continuous follow-up. This case reinforces the importance of three-dimensional assessment and individualized treatment planning for ICR, considering the specific characteristics of each lesion when determining the therapeutic approach.

Keywords: external cervical resorption; root resorption; dental trauma; endodontics; cone-beam computed tomography.

SUMÁRIO

1 INTRODUÇÃO **10**
2 OBJETIVOS **12**
3 REFERENCIAL TEÓRICO **13**
3.1 REABSORÇÃO DENTÁRIA **13**
3.2 REABSORÇÃO CERVICAL INVASIVA **15**
3.3 EPIDEMIOLOGIA **15**
3.4 ETIOLOGIA E FATORES PREDISPONENTES **16**
3.5 ETIOPATOGENIA **17**
3.6 CLASSIFICAÇÃO **18**
3.6.1 CLASSIFICAÇÃO DE HEITHERSAY 18
3.6.2 CLASSIFICAÇÃO DE PATEL 19
3.7 DIAGNÓSTICO **20**
3.8 TRATAMENTO **22**
3.9 PROGNÓSTICO **24**
4 MATERIAIS E MÉTODOS **25**
4.1 APROVAÇÃO PELO COMITÊ DE ÉTICA **25**
5 RELATO DE CASO **26**
6 DISCUSSÃO **33**
7 CONCLUSÃO **37**
REFERÊNCIAS **38**
APÊNDICE **40**
ANEXOS **42**

1 INTRODUÇÃO

A reabsorção dentária consiste na perda de tecidos mineralizados, como dentina e cemento, em decorrência da atividade de células clásticas. Na dentição decídua, esse processo participa fisiologicamente da esfoliação, enquanto, nos dentes permanentes, apresenta caráter predominantemente patológico. Conforme o local de início, pode ser classificada em interna, quando se origina na polpa ou nas paredes do canal radicular, e externa, quando se inicia no cemento ou na dentina da superfície radicular (Abbott ; Lin, 2022 ; Patel *et al*., 2023b).

A reabsorção cervical invasiva (RCI) é um processo que geralmente se inicia na superfície radicular, abaixo da inserção epitelial, após o comprometimento do ligamento periodontal e do cemento subepitelial protetor. Trata-se de uma condição de caráter progressivo, capaz de se disseminar pela estrutura dentária e, em estágios avançados, alcançar os tecidos pulpares. Sua etiologia permanece pouco compreendida e possivelmente apresenta natureza multifatorial, sendo associada ao tratamento ortodôntico, traumatismo dentário, clareamento interno e procedimentos periodontais ou cirúrgicos. Tais condições, entretanto, devem ser interpretadas como fatores predisponentes, e não como causas comprovadas (Patel *et al*., 2018b).

A progressão da RCI envolve fases de iniciação, reabsorção e reparação. Durante esse processo, o canal radicular geralmente permanece protegido pela camada pericanalar resistente à reabsorção (PRRS), o que pode contribuir para a manutenção da vitalidade pulpar e para a evolução assintomática da lesão. Clinicamente, podem ser observadas cavitação cervical, mancha rosada, sangramento à sondagem e alteração de cor da coroa, embora esses sinais não estejam presentes em todos os casos. Quando ocorre aproximação ou envolvimento da polpa, podem surgir manifestações pulpares e periapicais (Patel *et al*., 2018b; Patel *et al*., 2023a).

A ausência frequente de sintomas e de sinais clínicos específicos torna o diagnóstico da RCI desafiador, sendo muitas lesões identificadas incidentalmente em exames de imagem. Embora a radiografia periapical seja utilizada na avaliação inicial, sua natureza bidimensional pode limitar a determinação da profundidade e da disseminação vestibulolingual da lesão. Por outro lado, a tomografia computadorizada de feixe cônico (TCFC) possibilita avaliar a extensão coronoapical, a propagação circunferencial e a relação com o canal radicular, contribuindo para a classificação

tridimensional, a análise da possibilidade de tratamento e o planejamento da abordagem clínica (Patel *et al*., 2018a ; Patel *et al*., 2023a).

O tratamento da RCI busca remover ou inativar o tecido reabsortivo, impedir a progressão ou recorrência da lesão, preservar a estrutura dentária e restabelecer a função e a estética. As abordagens terapêuticas incluem reparo externo ou interno, associado ou não ao tratamento endodôntico, reimplante intencional, proservação ou, em último caso, a extração dentária. Para a restauração do defeito, são utilizados materiais como resina composta, cimento de ionômero de vidro e cimentos bioativos à base de silicato de cálcio, como MTA e Biodentine. A escolha da conduta e do material deve ser individualizada conforme a natureza, o tamanho, a extensão, a acessibilidade, o comprometimento pulpar e a possibilidade restauradora do dente, uma vez que as evidências disponíveis ainda não demonstram superioridade de uma técnica ou material específico (Patel *et al*., 2018c; Bardini *et al*., 2023).

Devido à complexidade no diagnóstico e manejo da reabsorção cervical invasiva, os relatos de caso são fundamentais para aplicar as evidências científicas na prática e guiar a decisão clínica. Diante disso, este estudo relata um caso clínico de RCI, destacando o diagnóstico por tomografia computadorizada de feixe cônico, a classificação tridimensional e a abordagem terapêutica adotada.

2 OBJETIVOS

O presente trabalho tem como objetivo, por meio de um relato de caso clínico, descrever a abordagem terapêutica empregada no tratamento de um dente anterior acometido por reabsorção cervical invasiva, considerando os critérios clínicos e radiográficos utilizados no diagnóstico, bem como as etapas cirúrgica, endodôntica e restauradora envolvidas na condução do caso e a proservação de 15 meses.

3 REFERENCIAL TEÓRICO

3.1 Reabsorção dentária

A reabsorção dentária consiste em um processo fisiológico ou patológico que provoca a perda de tecidos mineralizados, sobretudo dentina e cemento, em decorrência da atividade de células clásticas, podendo também estar associada à degradação do tecido ósseo adjacente. Na dentição decídua, esse fenômeno apresenta caráter fisiológico e participa do processo de esfoliação, enquanto, nos dentes permanentes, é considerado predominantemente patológico, indesejável e irreversível, podendo comprometer a permanência do elemento dentário na cavidade oral (Abbott; Lin, 2022; Patel *et al*., 2022).

Para que o processo reabsortivo se estabeleça e progrida, Abbott e Lin (2022) descrevem três requisitos gerais, denominados tríade da reabsorção: ruptura das barreiras naturais de proteção dos tecidos mineralizados, presença de um estímulo contínuo e manutenção de suprimento sanguíneo viável para as células clásticas. Esses componentes atuam de forma interdependente, pois a exposição da superfície mineralizada possibilita a adesão celular, enquanto o estímulo persistente e a vascularização sustentam a atividade reabsortiva.

As barreiras protetoras localizam-se tanto nas superfícies internas quanto externas da raiz. Internamente, a pré-dentina e a camada de odontoblastos dificultam a adesão das células clásticas às paredes do canal radicular. Externamente, o cemento e o ligamento periodontal exercem função semelhante, protegendo a superfície da raiz contra a reabsorção. Dessa forma, o dano a essas estruturas representa uma condição necessária para que as células clásticas alcancem e se fixem aos tecidos mineralizados (Darcey; Qualtrough, 2013).

Entretanto, a ruptura das barreiras protetoras, isoladamente, não é suficiente para manter a progressão da reabsorção. É necessária a presença de um estímulo contínuo, que pode estar relacionado a processos inflamatórios, infecção, trauma ou pressão. Na ausência desse estímulo persistente, a atividade clástica tende a cessar, e pequenas áreas reabsorvidas podem ser seguidas por reparação. Quando o estímulo permanece, a lesão pode aumentar progressivamente e, em situações avançadas, estabelecer comunicação entre o sistema de canais radiculares e os tecidos periodontais (Darcey; Qualtrough, 2013; Aidos *et al*., 2018).

O suprimento sanguíneo constitui o terceiro componente da tríade, pois fornece oxigênio, nutrientes e células precursoras necessárias à manutenção das células clásticas e do tecido associado à reabsorção. Assim, a continuidade do processo depende da existência de tecido vascularizado próximo à área afetada. A interrupção desse suporte pode contribuir para a paralisação da atividade reabsortiva, mesmo quando já ocorreu exposição da superfície mineralizada (Abbott; Lin, 2022).

No nível celular, a atividade clástica é regulada, entre outros mecanismos, pelo sistema formado pelo receptor ativador do fator nuclear kappa B, seu ligante e a osteoprotegerina, denominados respectivamente RANK, RANKL e OPG. A ligação entre RANK e RANKL favorece a diferenciação, ativação e manutenção das células clásticas, enquanto a OPG atua como receptor antagonista, inibindo essa interação. Citocinas pró inflamatórias e produtos bacterianos também podem estimular a expressão de RANKL e contribuir para a continuidade da reabsorção. Entre os mediadores sistêmicos, destaca-se o paratormônio e a vitaminha D3, e entre os locais, a interleucina-1 beta (IL-1β), associada com a reabsorção de tecidos duros dentários em doenças periapicais e periodontais (Darcey; Qualtrough, 2013).

Quanto ao local de origem, as reabsorções dentárias são divididas em internas e externas. As internas iniciam-se no tecido pulpar ou na dentina que reveste o sistema de canais radiculares e progridem em direção à superfície externa do dente. Em contrapartida, as externas começam no cemento ou na dentina da superfície radicular e avançam em direção ao interior da estrutura dentária (Abbott; Lin, 2022; Patel *et al*., 2022)

Diferentes sistemas de classificação das reabsorções dentárias são descritos na literatura, considerando aspectos como localização, natureza e características do processo reabsortivo. Entre eles, Abbott e Lin (2022) subdividem as reabsorções internas em reabsorção de superfície, inflamatória e por substituição. As reabsorções externas, por sua vez, incluem as formas de superfície, inflamatória, por substituição, invasiva, por pressão, ortodôntica, fisiológica e idiopática. Essa organização contribui para a diferenciação entre condições que apresentam mecanismos biológicos, características clínicas e necessidades terapêuticas distintas.

A identificação correta do tipo de reabsorção é indispensável para o estabelecimento do diagnóstico e da conduta clínica. Para isso, devem ser avaliados o local de origem, os tecidos envolvidos, a condição pulpar e periodontal e os possíveis

estímulos responsáveis pela manutenção do processo. Uma classificação adequada favorece a comunicação entre profissionais e reduz o risco de diagnósticos incorretos e abordagens terapêuticas inadequadas (Abbott; Lin, 2022).

3.2 Reabsorção cervical invasiva

A reabsorção cervical invasiva (RCI) é uma forma de reabsorção externa que geralmente se inicia na superficie radicular, nas imediações da junção amelocementária (JAC), por meio de um ou mais portais de entrada, situados apicalmente à inserção do epitélio juncional. O processo relaciona-se ao dano ou à deficiência do ligamento periodontal e do cemento subepitelial protetor, permitindo que as células clásticas tenham acesso aos tecidos mineralizados. Embora tenha origem na região cervical, pode disseminar-se nos sentidos circunferencial e apico-coronal, alcançando regiões mais profundas da raiz (Patel *et al.,* 2018a; Patel *et al*., 2018b).

Trata-se de um processo dinâmico no qual fenômenos destrutivos e reparadores podem ocorrer simultaneamente. Inicialmente, há reabsorção de cemento, dentina e, eventualmente, esmalte, com formação de cavidades preenchidas por tecido fibrovascular. Em outras regiões da mesma lesão, pode ocorrer deposição de tecido calcificado semelhante ao osso, conferindo aspecto radiográfico misto ou manchado (Patel *et al*., 2018b; Rotondi; Waldon; Kim, 2020).

A polpa tende a permanecer protegida durante parte considerável da progressão, mesmo quando a lesão já alcançou regiões profundas da dentina. Essa característica explica por que dentes com comprometimento estrutural significativo podem continuar vitais e assintomáticos. A perfuração do canal e a contaminação pulpar são observadas principalmente nas lesões mais avançadas (Patel *et al*., 2018a; Rotondi; Waldon; Kim, 2020).

3.3 Epidemiologia

A RCI é considerada uma condição rara, com prevalência relatada entre 0,02% e 2,3%. Contudo, sua frequência pode ser subestimada devido ao caráter frequentemente assintomático e às limitações dos exames radiográficos bidimensionais (Rotondi; Waldon; Kim, 2020).

Em um estudo observacional envolvendo 215 lesões, Patel *et al*. (2023a)

constataram uma idade média de 41,5 anos e maior frequência de casos no sexo masculino. Os incisivos centrais superiores foram os dentes mais acometidos, correspondendo a 21,4% da amostra, seguidos pelos primeiros molares inferiores, com 10,2%. No mesmo estudo, 7,7% dos pacientes apresentaram mais de uma lesão, demonstrando que a RCI pode ocorrer em múltiplos dentes. Além disso, 58,1% das alterações foram identificadas incidentalmente em exames de imagem, reforçando seu comportamento frequentemente silencioso e a importância da avaliação radiográfica criteriosa (Patel *et al*., 2023a).

3.4 Etiologia e fatores predisponentes

A etiologia da RCI permanece inconclusiva, embora sua natureza multifatorial seja amplamente aceita. Ainda que diferentes condições tenham sido associadas ao seu desenvolvimento, nenhuma delas se mostrou capaz de iniciar e sustentar isoladamente o processo. Por essa razão, os elementos identificados na literatura devem ser compreendidos como fatores predisponentes ou associados, e não como causas comprovadas (Patel *et al*., 2018b; Rotondi; Waldon; Kim, 2020).

O tratamento ortodôntico destaca-se entre as associações mais frequentemente descritas. As forças aplicadas durante a movimentação podem promover alterações no ligamento periodontal e na superfície radicular, criando condições favoráveis ao início da atividade clástica. Entretanto, a ocorrência da RCI não pode ser atribuída exclusivamente à ortodontia, pois muitos indivíduos submetidos ao tratamento não desenvolvem a condição e outros fatores podem estar presentes simultaneamente (Patel *et al*., 2018b).

O traumatismo dentário também é relatado com frequência, principalmente nos casos de luxação e avulsão, nos quais ocorre dano localizado ou ruptura do ligamento periodontal. Mesmo quando o evento traumático aconteceu vários anos antes do diagnóstico, ele pode ser considerado um possível fator predisponente, desde que sua relação seja interpretada com cautela e em associação aos demais achados clínicos (Patel *et al*., 2018b).

O clareamento intracoronário em dentes não vitais é considerado um possível fator predisponente à RCI, pois a difusão de radicais dos agentes clareadores através da dentina pode danificar o ligamento periodontal. Esse risco pode ser maior em pacientes jovens, devido ao maior diâmetro dos túbulos dentinários, embora não

exista relação causal definitiva estabelecida (Patel *et al*., 2018b; Asgary; Dianat, 2024).

Procedimentos periodontais, cirurgias dentoalveolares, extração de dentes vizinhos, tratamentos restauradores e autotransplantes também foram apontados como possíveis fatores predisponentes, pois podem provocar danos ao cemento e aos tecidos periodontais responsáveis pela proteção da superfície radicular (Patel *et al*., 2018b; Asgary; Dianat, 2024).

3.5 Etiopatogenia

A etiopatogenia da RCI pode ser compreendida em três fases principais: iniciação, progressão e reparo. Embora descritas didaticamente em sequência, áreas de reabsorção, reparo e remodelação podem coexistir em diferentes regiões de um mesmo dente, evidenciando o caráter dinâmico desse processo (Patel *et al*., 2018b; Asgary; Dianat, 2024).

Na fase de iniciação, a perda localizada da integridade do ligamento periodontal e do cemento não mineralizado expõe a dentina e desencadeia uma resposta inflamatória, com formação de coágulo sanguíneo, migração de macrófagos e desenvolvimento de tecido de granulação. A expressão de RANKL favorece a diferenciação e a ativação das células clásticas, enquanto a hipóxia e a presença de bactérias podem contribuir para a inflamação e a osteoclastogênese (Patel *et al*., 2018b; Asgary; Dianat, 2024).

A lesão se estabelece por meio de um ou mais portais de entrada, geralmente localizados no cemento abaixo da inserção epitelial gengival. A partir desses pontos, a atividade clástica promove a formação de áreas e canais de reabsorção que se disseminam tridimensionalmente pela estrutura dentária (Patel *et al*., 2018b; Asgary; Dianat, 2024).

Na fase de progressão, as células clásticas avançam em diferentes direções, promovendo perda de cemento e dentina e podendo, em determinadas situações, alcançar o esmalte. Durante esse processo, formam-se canais e interconexões que podem estabelecer comunicação com o ligamento periodontal por meio de portais de saída. Fatores como forças mecânicas, hipóxia e presença bacteriana podem contribuir para a continuidade da atividade reabsortiva (Patel *et al*., 2018b; Asgary; Dianat, 2024).

Apesar do avanço da lesão em direção ao sistema de canais radiculares, o espaço pulpar tende a permanecer protegido pela *pericanalar resorption-resistant sheet* (PRRS). Essa estrutura é formada por pré-dentina e dentina, podendo apresentar tecido mineralizado semelhante ao osso, e atua como uma barreira à progressão da reabsorção em direção ao canal radicular. Dessa forma, a lesão tende a se disseminar ao redor do canal, permitindo a manutenção da vitalidade pulpar mesmo diante de defeitos extensos. Entretanto, a resistência da PRRS não é absoluta. Em estágios avançados, essa barreira pode ser rompida, estabelecendo comunicação entre a lesão reabsortiva e o sistema de canais radiculares. Mesmo na ausência de perfuração, alterações pulpares podem ocorrer nas regiões adjacentes à lesão (Patel *et al*., 2018b ; Rotondi ; Waldon ; Kim, 2020 ; Asgary ; Dianat, 2024).

Na fase de reparo, ocorre a deposição de tecido mineralizado semelhante ao osso na cavidade resultante da reabsorção, por ação de células com características osteoblásticas. O reparo e a remodelação podem ocorrer simultaneamente à atividade reabsortiva em diferentes regiões do mesmo dente, fazendo com que áreas destrutivas e reparadoras coexistam em uma mesma lesão (Patel *et al*., 2018b; Asgary; Dianat, 2024).

O papel dos microrganismos na etiopatogenia da RCI permanece controverso. Uma das hipóteses considera que as bactérias provenientes do ambiente periodontal colonizam secundariamente a lesão após o início da reabsorção, enquanto outra propõe sua participação desde as fases iniciais. Os achados histológicos que identificam microrganismos principalmente nas regiões externas das lesões favorecem a hipótese de colonização secundária, indicando que a presença bacteriana não parece ser indispensável para a iniciação do processo, embora possa contribuir para sua progressão (Rotondi; Waldon; Kim, 2020).

3.6 Classificação

A classificação da RCI é importante para descrever a extensão da lesão, favorecer a comunicação entre profissionais e auxiliar no planejamento terapêutico. Entre os sistemas mais utilizados encontram-se a classificação bidimensional proposta por Heithersay, em 1999, e a classificação tridimensional desenvolvida por Patel *et al.* (2018a). A primeira baseia-se principalmente em radiografias convencionais, enquanto a segunda incorpora informações obtidas por tomografia

computadorizada de feixe cônico, permitindo uma avaliação mais abrangente da lesão (Patel *et al*., 2018a ; Patel *et al*., 2018b).

3.6.1 Classificação de Heithersay

A classificação de Heithersay foi desenvolvida para categorizar a RCI de acordo com a extensão da lesão observada nas radiografias convencionais e sua relação com a dentina radicular e o canal. Esse sistema divide as alterações em quatro classes de gravidade crescente (Patel *et al*., 2018a). A classe 1 corresponde a uma pequena lesão cervical, com penetração superficial na dentina. Na classe 2, a lesão é bem delimitada, aproxima-se da polpa coronária e apresenta pouca ou nenhuma extensão para a dentina radicular. A classe 3 caracteriza-se por invasão mais profunda da dentina, alcançando o terço coronário da raiz. Por fim, a classe 4 corresponde a uma lesão extensa, que ultrapassa o terço coronário e pode avançar em direção aos terços médio e apical (Patel *et al*., 2018a).

Embora seja amplamente empregada, essa classificação apresenta limitações decorrentes da utilização de imagens bidimensionais. As radiografias convencionais não permitem determinar com precisão a profundidade vestibulo-lingual, a disseminação circunferencial nem a proximidade real da lesão com o canal radicular. Dessa forma, a extensão da RCI pode ser subestimada, principalmente quando o defeito está localizado nas superfícies vestibular, palatina ou lingual (Patel *et al*., 2018a; Patel *et al*., 2018b).

3.6.2 Classificação de Patel

Diante das limitações da avaliação bidimensional, Patel *et al.* (2018a) propuseram uma classificação tridimensional baseada em imagens radiográficas e tomográficas. Esse sistema descreve a RCI a partir de três componentes: altura da lesão, propagação circunferencial e proximidade com o canal radicular. A descrição detalhada de cada parâmetro encontra-se apresentada no Quadro 1.

A altura representa a extensão coronoapical da lesão e é indicada pelos números de 1 a 4. A propagação circunferencial corresponde à quantidade da circunferência radicular comprometida e é representada pelas letras A, B, C ou D. A relação com o canal é indicada pela letra “d”, quando o defeito permanece confinado

à dentina, ou “p”, quando existe proximidade ou envolvimento pulpar (Patel *et al*., 2018a).

Quadro 1 – Classificação tridimensional da RCI proposta por Patel *et al*. (2018a).

Parâmetro	Categoria	Descrição
Altura da lesão	**1**	Lesão localizada no nível da junção cemento-esmalte (JCE) ou coronal à crista óssea alveolar (supracrestal).
	2	Lesão que se estende para o terço coronário da raiz e apicalmente até a crista óssea alveolar (subcrestal).
	3	Lesão que se estende para o terço médio da raiz.
	4	Lesão que se estende para o terço apical da raiz.
Propagação circunferencial	**A**	≤90°
	B	>90° a ≤180°
	C	>180° a ≤ 270°
	D	>270°
Proximidade com o canal radicular	**d**	Lesão confinada à dentina.
	p	Provável envolvimento pulpar.

Fonte: Patel *et al*. (2018a).

A combinação desses parâmetros resulta em uma descrição mais precisa da lesão. Essa classificação favorece a comunicação entre profissionais, auxilia no planejamento terapêutico e possibilita relacionar a extensão inicial da RCI aos resultados do tratamento e ao prognóstico (Patel *et al*., 2018a).

3.7 Diagnóstico

O diagnóstico da RCI exige a associação entre anamnese, exame clínico e avaliação por imagem. A investigação deve considerar histórico de traumatismo, tratamento ortodôntico, clareamento intracoronário, cirurgia, tratamento periodontal e demais possíveis fatores predisponentes. Contudo, a ausência desses antecedentes não exclui o diagnóstico, pois a etiologia pode permanecer indeterminada (Patel *et al*., 2018b).

Clinicamente, a maioria das lesões é assintomática, especialmente nos estágios iniciais. Quando presentes, os achados podem incluir irregularidade ou

cavitação cervical, mancha rosada, alteração da cor coronária, sangramento à sondagem e aumento localizado da profundidade de sondagem. Ao exame tátil, o tecido mineralizado reabsorvido pode apresentar superfície dura e sensação de raspagem, diferentemente da consistência amolecida geralmente observada na cárie (Patel *et al*., 2018b; Asgary; Dianat, 2024).

A mancha rosada decorre da visualização do tecido fibrovascular da lesão através do esmalte e da dentina adelgaçados. Embora seja tradicionalmente associada à RCI, sua presença isolada é pouco frequente. No estudo observacional de Patel *et al.* (2023a), a cavitação foi o sinal clínico mais comum, identificada em 14% dos casos, seguida pela mancha rosada, em 5,1%, pela descoloração dentária, em 2,8%, e pelo aumento localizado da profundidade de sondagem periodontal, em 1,9%. Esses achados evidenciam a variabilidade da apresentação clínica da RCI e reforçam que a ausência da mancha rosada não exclui o diagnóstico (Patel *et al.,* 2023a).

Os testes de sensibilidade geralmente demonstram resposta positiva enquanto a camada pericanalar resistente à reabsorção (PRRS) permanece íntegra e a polpa não foi comprometida. Nas lesões avançadas, a comunicação com o canal pode favorecer o desenvolvimento de pulpite, necrose pulpar, periodontite apical ou abscesso. Os sintomas e sinais clínicos apresentam maior associação com a proximidade ou o envolvimento pulpar do que com a altura ou a extensão circunferencial da lesão (Patel *et al*., 2023a).

A radiografia periapical é utilizada na avaliação inicial, mas apresenta limitações decorrentes da sobreposição anatômica, da distorção geométrica e da representação bidimensional de uma alteração tridimensional. Ela demonstra melhor a dimensão mesiodistal, porém não permite avaliação objetiva da extensão vestibulo-lingual ou circunferencial, podendo subestimar a gravidade da RCI (Patel *et al.,* 2018a).

Essas limitações foram demonstradas experimentalmente por Cerqueira *et al*. (2022), que compararam a radiografia periapical e a tomografia computadorizada de feixe cônico na identificação de reabsorções radiculares. Em estágio inicial de reabsorção externa, após um dia de indução, nenhuma das modalidades de imagem foi capaz de detectar as lesões. Entretanto, após cinco dias de indução, a TCFC mostrou-se significativamente mais eficaz que a radiografia periapical na identificação das reabsorções externas, demonstrando que sua capacidade diagnóstica também está relacionada à extensão do defeito.

A TCFC possibilita uma avaliação tridimensional mais detalhada, permitindo determinar o tamanho e a altura da lesão, sua disseminação circunferencial, a relação com o canal radicular, a localização dos portais de entrada e a acessibilidade para o tratamento. Dessa forma, esse exame contribui para uma caracterização mais precisa da RCI e para o planejamento da abordagem terapêutica (Patel *et al*., 2018a ; Patel *et al*., 2018b).

3.8 Tratamento

O tratamento tem como objetivo remover ou inativar o tecido reabsortivo, interromper a atividade clástica, selar o defeito, impedir a revascularização e a recorrência, preservar a estrutura remanescente e restabelecer a função e a estética. A escolha da conduta depende da extensão, localização, natureza, acessibilidade, condição pulpar e possibilidade restauradora do dente (Patel *et* al., 2018c; Bardini *et al*., 2023).

As possibilidades incluem reparo externo, reparo interno, abordagem combinada, tratamento endodôntico, terapia pulpar vital, reimplante intencional, acompanhamento periódico e extração. Não existe um protocolo único aplicável a todas as lesões, uma vez que defeitos com classificações semelhantes podem apresentar diferenças na localização do portal de entrada, na extensão circunferencial e na acessibilidade operatória (Patel *et al*., 2018c; Bardini *et al*., 2023).

O reparo externo é indicado principalmente quando o defeito pode ser acessado por via externa, com ou sem elevação de retalho. Após a exposição, o tecido reabsortivo é removido mecanicamente com brocas, instrumentos manuais ou pontas ultrassônicas. A cavidade deve ser cuidadosamente desbridada, preservando-se o máximo possível de estrutura dentária saudável (Patel *et al*., 2018c; Bardini *et al*., 2023).

O tratamento endodôntico é indicado quando a lesão comunicou ou está próxima de se comunicar com o canal radicular, quando há sinais e sintomas de pulpite irreversível, necrose pulpar ou periodontite apical. Durante o reparo externo, um cone de guta-percha pode ser posicionado temporariamente no canal para preservar sua localização e patência enquanto o defeito é removido e restaurado (Patel *et al*., 2018c).

O hidróxido de cálcio $(Ca)OH_2$ pode ser utilizado como medicação intracanal auxiliar no manejo das reabsorções, sobretudo quando há necessidade de

controle da atividade reabsortiva. Seu elevado pH promove alcalinização do meio, condição que pode contribuir para a redução da atividade das células clásticas e para inativação do tecido reabsortivo (Rotondi; Waldon; Kim, 2020; Bardini et., 2023).

O reparo interno é considerado quando a lesão se comunica com sistema de canais e o acesso externo é inviável, pouco previsível ou resultaria em remoção excessiva de estrutura saudável. Nessa abordagem, o tecido reabsortivo é acessado pelo canal, com auxílio de magnificação, brocas de haste longa, instrumentos ultrassônicos e irrigação. O tratamento endodôntico é realizado conjuntamente, e o defeito é preenchido por via interna (Patel *et al*., 2018c; Patel *et al*., 2022).

Em dentes vitais selecionados, a terapia pulpar vital pode ser empregada quando a exposição pulpar ocorre durante o acesso ou a remoção da lesão. Essa conduta busca preservar a vitalidade e reduzir a remoção de tecido dentário. Contudo, os resultados disponíveis derivam principalmente de relatos e pequenas séries de casos, o que limita a generalização de sua indicação (Asgary; Dianat, 2024).

Entre os materiais utilizados para restaurar os defeitos estão a resina composta, o cimento de ionômero de vidro, o MTA, a Biodentine e outros cimentos bioativos à base de silicato de cálcio. Os materiais bioativos apresentam capacidade de vedação, biocompatibilidade e possibilidade de utilização em ambientes úmidos. Em áreas estéticas, podem ser associados ao ionômero de vidro ou à resina composta para melhorar a aparência e a resistência da restauração (Patel *et al*., 2018c; Bardini *et al*., 2023).

O reimplante intencional é uma alternativa para defeitos inacessíveis às abordagens externa e interna, especialmente quando localizados interproximalmente ou nos terços médio e apical. O dente é extraído de forma atraumática, tratado fora do alvéolo e reposicionado. A preservação do cemento e das fibras periodontais, associada a um tempo extraoral inferior a 15 minutos, constitui fator importante para reduzir o risco de reabsorção por substituição (Patel *et al*., 2018c).

Lesões assintomáticas consideradas intratáveis ou com características de estabilidade podem ser acompanhadas periodicamente, após esclarecimento ao paciente sobre os riscos de progressão. A extração é indicada quando o dente é sintomático, não restaurável ou apresenta perda estrutural que inviabilize sua manutenção funcional e estética (Patel *et al*., 2018c).

A revisão sistemática de Bardini *et al.* (2023) incluiu 60 relatos e seis séries de casos, sem identificar ensaios clínicos randomizados. Nenhuma abordagem,

método de remoção ou material restaurador demonstrou superioridade consistente. Portanto, a decisão deve ser individualizada, considerando as características tridimensionais e a acessibilidade da lesão, bem como as limitações das evidências atualmente disponíveis (Bardini *et al*., 2023).

3.9 Prognóstico

A evolução da RCI depende principalmente da extensão do comprometimento dentário e da possibilidade de controle da lesão. Casos menos extensos tendem a apresentar prognóstico mais favorável, enquanto lesões avançadas estão associadas a maior risco de progressão e perda dentária. O acompanhamento clínico e radiográfico é fundamental para verificar a estabilidade da condição, sendo considerado favorável o caso que permanece assintomático e sem progressão da reabsorção (Patel *et al*., 2022; Bardini *et al*., 2023).

4 MATERIAIS E MÉTODOS

Estudo observacional descritivo do tipo relato de caso.

4.1 Aprovação pelo Comitê de Ética

O presente trabalho foi submetido ao Comitê de Ética e aprovado no dia 01/10/2025 pelo parecer n°: 7.875.750.

5 RELATO DE CASO

Paciente V.L.F.P, sexo feminino, 39 anos de idade, normossistêmica, procurou inicialmente atendimento odontológico com outra profissional, apresentando como queixa principal a presença de um “buraquinho” (S.I.P) na face palatina do dente 11. Durante a anamnese, relatou histórico de trauma na região anterior da maxila ocorrido na infância. Segundo a paciente, o trauma não ocasionou alterações clínicas aparentes no momento, motivo pelo qual não buscou atendimento odontológico.

No exame clínico intraoral, observou-se uma cavidade localizada na face palatina do dente 11, inicialmente sugestiva de lesão cariosa. Entretanto, durante a tentativa de remoção do tecido com broca carbide CA 4 (KG Sorensen, Cotia, SP, Brasil), observou-se ausência de tecido amolecido, além de maior profundidade do que a inicialmente observada, com extensão em direção apical, achados incompatíveis com lesão cariosa convencional.

Diante dos achados clínicos, optou-se pela interrupção do procedimento e pela realização de uma restauração provisória com cimento de ionômero de vidro Maxxion R (FGM, Joinville, SC, Brasil). Para investigação complementar e melhor avaliação da extensão da lesão, solicitou-se uma tomografia computadorizada de feixe cônico (TCFC) (Figura 1). Após a realização do exame tomográfico, a paciente foi encaminhada para atendimento especializado em Endodontia, visando à avaliação do caso e à definição da conduta terapêutica mais adequada.

Figura 1: Tomografia computadorizada de feixe cônico (TCFC) do dente 11. **A**: Corte Transversal. **B:** Corte Axial. **C**: Corte Coronal.

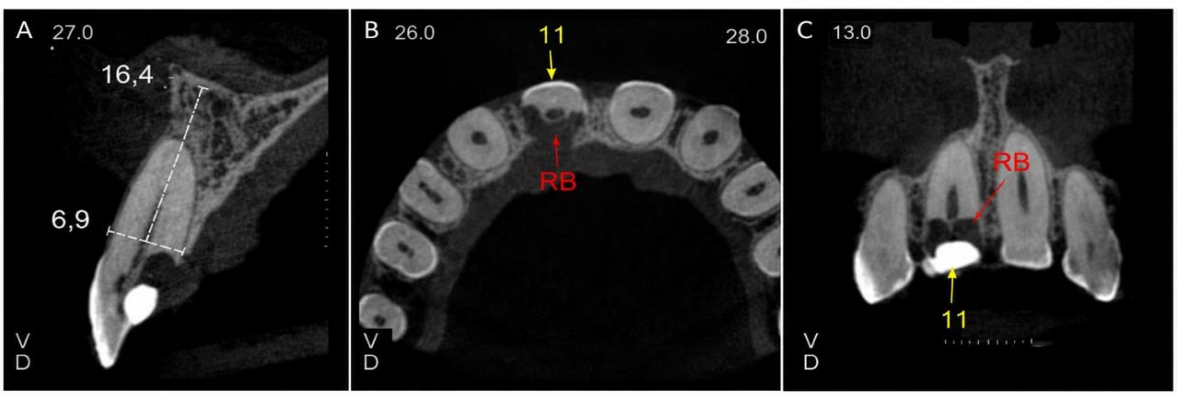

Fonte: Próprio autor.

A análise tomográfica evidenciou uma lesão compatível com Reabsorção Cervical Invasiva, classificada como Classe III de Heithersay e 2Bp segundo a classificação tridimensional proposta por Patel et al. (2018a). A TCFC permitiu determinar a localização, extensão e relação da lesão com o sistema de canais radiculares, fornecendo informações essenciais para o planejamento terapêutico.

Considerando a extensão da lesão e a provável comunicação com o sistema de canais radiculares, identificada na avaliação tomográfica, estabeleceu-se um plano de tratamento que consistiu na abordagem cirúrgica externa para remoção do tecido de granulação e selamento da cavidade reabsortiva, seguida de tratamento endodôntico convencional. Após receber esclarecimentos sobre os procedimentos propostos, seus possíveis riscos, limitações e prognóstico, a paciente concordou com a conduta estabelecida e formalizou sua autorização mediante a assinatura do Termo de Consentimento Livre e Esclarecido (TCLE).

Na sessão destinada à intervenção cirúrgica, realizou-se inicialmente a aferição da pressão arterial, que apresentou o valor de 140 × 80 mmHg. Em seguida, procedeu-se à antissepsia extraoral, com solução de digluconato de clorexidina a 2%, e à antissepsia intraoral por meio de bochecho com 15 mL de digluconato de clorexidina a 0,12% (PerioGard®, Colgate-Palmolive, São Bernardo do Campo, SP, Brasil), durante um minuto. Posteriormente, foi realizada anestesia tópica na mucosa vestibular e palatina adjacente ao dente 11 com anestésico à base de benzocaína a 20% (Benzotop®, DFL, Brasil), seguida de anestesia terminal infiltrativa na região vestibular, complementada por bloqueio do nervo nasopalatino, utilizando cloridrato de articaína a 4% associado à epinefrina 1:100.000 (Articaine®, DFL, RJ, Brasil).

Após a obtenção de anestesia adequada, realizou-se incisão intrasulcular por palatina, estendendo-se da face mesial do dente 13 à face mesial do dente 23, utilizando lâmina de bisturi nº 15C (Solidor®, Barueri, SP, Brasil) acoplada a cabo de bisturi nº 3 (Golgran®, São Caetano do Sul, SP, Brasil). Em seguida, confeccionou-se um retalho mucoperiosteal de espessura total com auxílio de descolador de Molt nº 9 (Golgran, São Caetano do Sul, SP, Brasil), permitindo adequada exposição da lesão.

O tecido de granulação foi removido de forma mecânica, utilizando cureta de Lucas nº 85 (Quinelato, Rio Claro, SP, Brasil), seguido de irrigação abundante com solução fisiológica estéril a 0,9%. Após a limpeza da cavidade, constatou-se a comunicação com o sistema de canais radiculares.

Na sequência, procedeu-se à remoção da restauração provisória e acesso endodôntico utilizando broca diamantada esférica nº 1013 (KG Sorensen, Cotia, SP, Brasil). O ponto de eleição foi estabelecido aproximadamente 2 mm acima do cíngulo, com inclinação de 45° em relação ao longo eixo do dente, seguido da remoção do teto da câmara pulpar e do ombro palatino com broca tronco-cônica de ponta inativa nº 3082 (KG Sorensen, Cotia, SP, Brasil). Após irrigação com solução fisiológia estéril a 0,9% e remoção do tecido pulpar, foi inserido um cone de guta-percha para obliterar o canal durante o selamento da cavidade, para evitar obstrução do canal com material restaurador (Figura 2).

Figura 2: Imagem após remoção do tecido de granulação e acesso endodôntico.

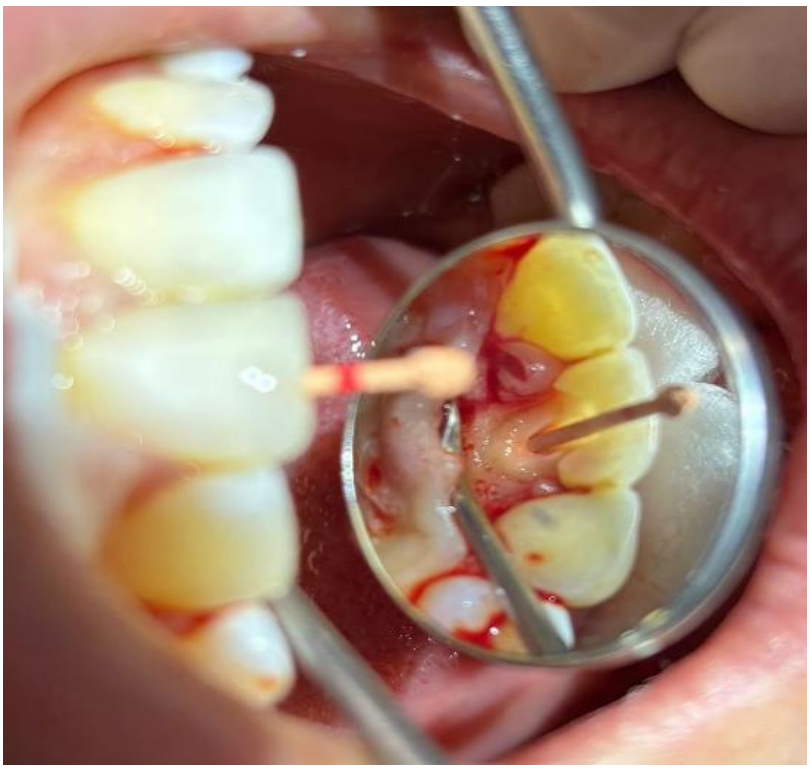

Fonte: Próprio autor.

A cavidade reabsortiva foi restaurada com MTA Repair HP® (Angelus, Londrina, PR, Brasil) por suas propriedades bioativas, elevada capacidade de selamento e potencial de indução ao reparo dos tecidos mineralizados (Figura 3). Em seguida, realizou-se reposicionamento do retalho e sutura simples utilizando fio de nylon 6-0.

Figura 3: Cavidade reabsortiva selada com MTA.



Fonte: Próprio autor.

Ao término do procedimento, o cone de guta-percha foi removido e uma bolinha de algodão estéril foi inserida, seguida da restauração provisória com cimento de ionômero de vidro. Ao final, foi realizada radiografia periapical para registro do aspecto pós-operatório (Figura 4).

Foram fornecidas orientações pós-operatórias quanto aos cuidados locais, sendo prescritas nimesulida 100 mg de 12 em 12 horas, durante 3 dias e dipirona 500 mg de 6 em 6 horas, durante 3 dias.

Figura 4: Radiografia periapical pós-operatória.

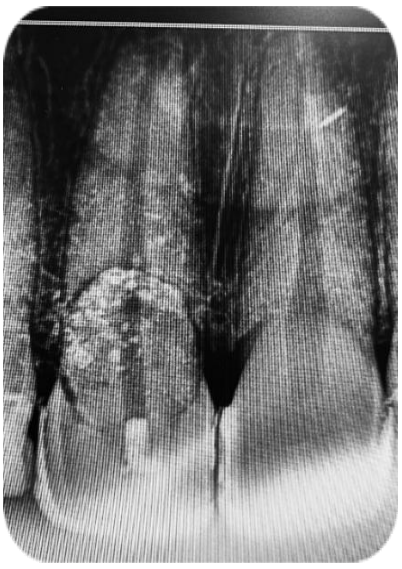

Fonte: Próprio autor.

Após 30 dias do procedimento cirúrgico, período destinado à cicatrização inicial dos tecidos periodontais e estabilização do reparo da cavidade reabsortiva, deu-se continuidade ao tratamento endodôntico. O dente foi submetido à anestesia terminal infiltrativa, remoção da restauração provisória e isolamento absoluto do campo operatório, estendendo-se do dente 13 ao 23. Inicialmente, realizou-se a exploração do canal radicular com limas manuais, de forma progressiva, até a lima #20. A odontometria eletrônica foi realizada com localizador foraminal (VDW GmbH, Munique, Alemanha) sendo determinado o comprimento real do dente (CRD) de 22 mm e comprimento real de trabalho (CRT) de 21 mm.

O preparo químico-mecânico foi realizado com o sistema reciprocante Reciproc® R40 (VDW GmbH, Munique, Alemanha), utilizando hipoclorito de sódio a 2,5% como solução irrigadora. Ao término da instrumentação, foi inserida medicação intracanal à base de hidróxido de cálcio a 35% (UltraCal XS, Ultradent Products Inc., South Jordan, UT, EUA), mantida no interior do canal por 4 semanas. Em seguida, a cavidade de acesso foi restaurada provisoriamente com cimento de ionômero de vidro.

Após quatro semanas, a paciente retornou para continuidade do tratamento endodôntico. A restauração provisória foi removida, seguida da remoção da medicação intracanal. Realizou-se irrigação final com solução de ácido etilenodiamino tetra-acético a 17% (EDTA, Maquira Maringá, PR, Brasil) por 3 minutos, para remoção da smear layer, seguida de nova irrigação com hipoclorito de sódio a 2,5%. O canal foi seco com cones de papel absorvente estéreis compatíveis com o sistema de instrumentação utilizado.

A obturação foi realizada pela técnica do cone único, utilizando cone principal de guta-percha calibrado R40 (VDW, Dentsply Sirona, Pirassununga, SP, Brasil) compatível com o preparo realizado pelo sistema reciprocante empregado durante a instrumentação, associado ao cimento endodôntico AH Plus® (Dentsply Sirona, Pirassununga, SP, Brasil). Após a confirmação clínica e radiográfica da qualidade da obturação, ainda na mesma sessão, realizou-se a desobturação parcial do conduto para o pino de fibra de vidro com brocas Gates-Glidden e Largo (Maillefer; Dentsply Sirona, Ballaigues, Suíça), mantendo-se aproximadamente 4 mm de material obturador na região apical.

Após o preparo do espaço intrarradicular, foi realizada limpeza do conduto com EDTA a 17%, seguida de irrigação com solução fisiológica estéril a 0,9% e secagem com cones de papel absorvente. Ao final, a cavidade de acesso foi selada

provisoriamente com cimento de ionômero de vidro (Figura 5).

Figura 5: Radiografia final após obturação endodôntica e desobturação para posterior cimentação do pino de fibra de vidro.



Fonte: Próprio autor.

Após 7 dias, foi realizada a cimentação do pino de fibra de vidro (WhitePost DC nº 1; FGM, Joinville, Brasil). Inicialmente, foi removida a restauração provisória e logo em seguida, o pino foi desinfectado com álcool etílico a 70%, seco com jatos de ar e submetido à aplicação do agente de união silano Monobond N (Angelus, Ivoclar Vivadent, Schaan, Liechtenstein) aguardando-se a completa evaporação do solvente por 60 segundos.

Para a cimentação do pino, utilizou-se o cimento resinoso autoadesivo e autocondicionante de cura dual RelyX U200 (3M ESPE, St. Paul, Minnesota, EUA), inserido diretamente no interior do canal com ponta de automistura endodôntica. Após o posicionamento do pino e remoção dos excessos de cimento, aguardou-se a presa química do material de 5 minutos, sendo posteriormente realizada fotoativação por 40 segundos.

Na sequência, realizou-se a restauração coronária com aplicação do sistema adesivo de dois passos Clearfil SE Bond® (Kuraray Noritake Dental, Tóquio, Japão), conforme as recomendações do fabricante. Após a etapa adesiva, a restauração foi realizada pela técnica incremental, empregando-se resina composta Empress Direct® Dentin A2 (Ivoclar Vivadent AG, Schaan, Liechtenstein) para reprodução da dentina e Palfique LX5® A2 (Tokuyama Dental Corporation, Tóquio,

Japão) para a camada de esmalte, restabelecendo a anatomia, a função e a estética do elemento dentário.

No acompanhamento radiográfico de 15 meses, a TCFC evidenciou perda de estrutura dentária nas regiões distal e palatina da coroa e no início do terço cervical da raiz, associada à infiltração na região distal e à desadaptação do material restaurador na palatina. Também foram observadas perda óssea vertical nas regiões mesial e distal e discreta perda óssea horizontal da cortical palatina (Figura 6). A presença de infiltração na região distal, adjacente à área previamente tratada, levantou a suspeita de possível recidiva ou progressão do processo reabsortivo, não sendo possível confirmar apenas pela tomografia computadorizada.

Figura 6: Tomografia computadorizada de feixe cônico do dente 11, após 15 meses de proservação. **A**: Corte Coronal ampliado. **B**: Corte Axial ampliado. **C**: Corte Transversal ampliado.

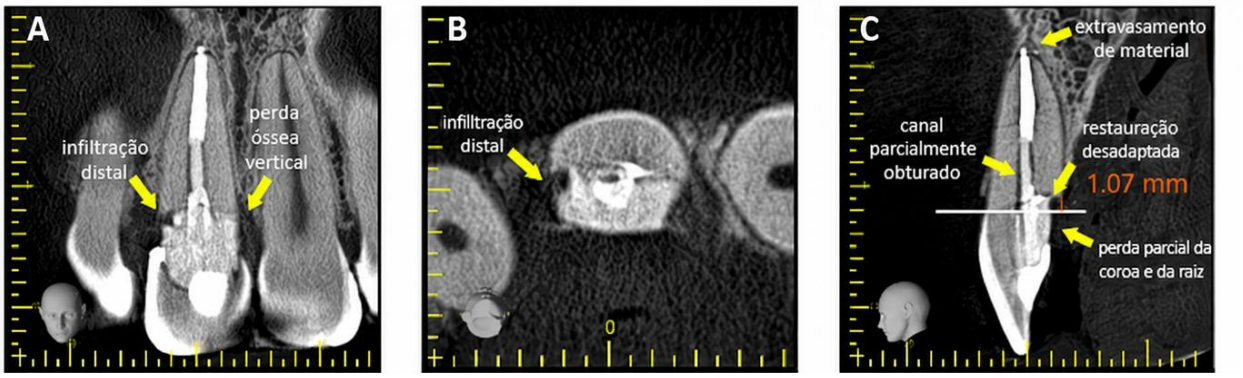

Fonte: Próprio autor.

Dessa forma, foi indicada uma nova avaliação clínica para correlação dos achados tomográficos. Contudo, apesar de contactada para retorno, a paciente não compareceu à consulta, impossibilitando a complementação da avaliação.

6 DISCUSSÃO

A reabsorção cervical invasiva (RCI) pode apresentar diagnóstico desafiador, principalmente por sua evolução frequentemente assintomática e pela possibilidade de manifestações clínicas pouco específicas (Patel *et al*., 2018b; Patel *et al*., 2023a). No caso em questão, a paciente procurou atendimento após perceber uma cavidade na face palatina do dente 11, inicialmente sugestiva de lesão cariosa. Entretanto, durante a exploração clínica, observou-se maior profundidade e extensão apical do defeito, levando à interrupção do procedimento e à investigação complementar. Essa apresentação está de acordo com a literatura, que descreve a cavitação como uma das manifestações clínicas frequentes da RCI e ressalta a possibilidade de confusão com lesões cariosas durante a avaliação inicial (Patel *et al*., 2018b; Asgary; Dianat, 2024).

De acordo com a literatura, a RCI apresenta idade média de ocorrência em torno de 41,5 anos, com maior frequência nos incisivos centrais superiores e no sexo masculino (Patel *et al*., 2023a). No presente caso, a paciente apresentava 39 anos no momento do diagnóstico e a lesão acometia o incisivo central superior direito, mostrando proximidade com a média etária e concordância quanto ao grupo dentário mais frequentemente acometido. Em relação ao sexo, entretanto, o caso divergiu da maior frequência observada em pacientes do sexo masculino.

A etiologia da RCI permanece pouco compreendida e apresenta caráter multifatorial, de modo que as condições relacionadas ao seu desenvolvimento devem ser interpretadas como fatores predisponentes ou associados, e não como causas comprovadas (Patel *et al*., 2018b; Rotondi; Waldon; Kim, 2020). O traumatismo dentário é descrito como um possível fator predisponente por promover alterações no ligamento periodontal e no cemento protetor da superfície radicular, podendo ser considerado mesmo quando ocorrido anos antes do diagnóstico (Patel *et al*., 2018b). Dessa forma, o antecedente traumático apresentado pela paciente pode estar relacionado ao desenvolvimento da condição, embora não seja possível estabelecer uma relação causal direta.

A literatura destaca a TCFC como recurso importante na avaliação da RCI, por possibilitar análise tridimensional da extensão da lesão e de sua relação com o sistema de canais radiculares, superando limitações inerentes às radiografias periapicais bidimensionais (Patel *et al*., 2018a). Cerqueira et al. (2022) também

observaram maior capacidade diagnóstica da TCFC com a progressão dos defeitos reabsortivos. Neste relato, o exame permitiu caracterizar com maior precisão a lesão e forneceu informações relevantes para o planejamento terapêutico.

A classificação da RCI constitui uma etapa importante para descrever o comprometimento da lesão e orientar o planejamento terapêutico. Heithersay propôs um sistema baseado na extensão observada em exames radiográficos bidimensionais, enquanto Patel *et al*. (2018a) desenvolveram uma classificação tridimensional que considera a altura da lesão, sua propagação circunferencial e a relação com o canal radicular (Patel *et al.,* 2018a; Patel *et al*., 2023b). Na lesão analisada, a classificação correspondeu à classe III segundo Heithersay e 2Bp conforme Patel *et al.* (2018a), correspondendo ao comprometimento do terço coronário da raiz, extensão circunferencial superior a 90° e igual ou inferior a 180° e provável envolvimento pulpar. Esses achados contribuíram para a definição da abordagem terapêutica adotada.

A literatura descreve diferentes possibilidades para o manejo da RCI, entre elas o reparo externo, interno e combinado, cuja indicação depende da extensão, localização, acessibilidade da lesão e relação com o sistema de canais radiculares (Patel *et al*., 2018c; Bardini *et al*., 2023). No presente caso, a localização palatina e a possibilidade de acesso direto ao defeito favoreceram a escolha pelo reparo externo, realizado por meio da elevação de retalho, seguida da remoção mecânica do tecido reabsortivo. Embora amplamente utilizada, essa abordagem não apresenta superioridade comprovada em relação às demais, devendo a conduta ser individualizada (Bardini *et al.,* 2023).

Durante o procedimento, a constatação de comunicação entre o defeito e o sistema de canais radiculares justificou a associação do tratamento endodôntico à abordagem cirúrgica. Embora a camada pericanalar resistente à reabsorção (PRRS) atue como barreira à progressão da RCI em direção ao canal radicular, sua integridade pode ser perdida em lesões mais avançadas, favorecendo o comprometimento pulpar (Patel *et al.,* 2018b). Patel *et al.* (2018c) indicam a intervenção endodôntica quando há comunicação com o sistema de canais radiculares ou envolvimento pulpar. Assim, a abordagem combinada empregada no caso mostrou-se compatível com a condição observada.

O posicionamento temporário de um cone de guta-percha no interior do canal constituiu uma medida auxiliar durante o reparo do defeito. Patel *et al*. (2018c)

recomendam sua utilização para manter a patência do canal durante a remoção e restauração da lesão, evitando sua obstrução acidental. Além disso, o cone atua como barreira durante a inserção do material restaurador, permitindo sua acomodação sem invadir o espaço do canal radicular.

Os cimentos endodônticos bioativos são amplamente empregados no manejo da RCI por apresentarem propriedades como biocompatibilidade e capacidade de vedação, particularmente relevantes em defeitos relacionados aos tecidos periodontais (Patel *et al*., 2018c; Bardini *et al.,* 2023). Considerando essas características, o MTA foi utilizado para o selamento do defeito reabsortivo. Entretanto, as evidências disponíveis não demonstram superioridade de um material restaurador específico em relação aos demais (Bardini *et al.,* 2023).

Após a conclusão do tratamento endodôntico, realizou-se a reabilitação restauradora do elemento dentário. Patel *et al*. (2018c) descrevem a utilização de materiais restauradores diretos, como resina composta e cimento de ionômero de vidro, após o tratamento da RCI, enquanto Bardini *et al.* (2023) relatam o emprego frequente da resina composta para restabelecimento da anatomia dentária. Assim, diante da necessidade restauradora, realizou-se a cimentação de pino de fibra de vidro seguida da restauração coronária com resina composta. A indicação do pino correspondeu à estratégia reabilitadora adotada no caso, uma vez que os estudos avaliados não estabelecem seu uso como conduta específica para a RCI.

Bardini *et al*. (2023) consideram a ausência de sinais clínicos e radiográficos de progressão da reabsorção como um dos parâmetros para caracterizar um desfecho favorável após o tratamento da RCI. No presente caso, na proservação de 15 meses, a infiltração observada na região distal, associada à perda de estrutura dentária, levantou a possibilidade de recidiva ou progressão do processo reabsortivo. Entretanto, os achados tomográficos isoladamente não permitiram confirmar atividade reabsortiva.

O acompanhamento clínico e radiográfico longitudinal é importante para avaliar a estabilidade do tratamento e identificar possíveis sinais de progressão ao longo do tempo (Bardini *et al.,* 2023). No caso, foi indicada nova avaliação clínica para correlação dos achados tomográficos e continuidade da proservação. Contudo, apesar do contato realizado para agendamento do retorno, a paciente não compareceu à consulta, impossibilitando a complementação da avaliação clínica e limitando a análise da evolução do caso.

De forma geral, o caso demonstra que a abordagem da RCI deve ser definida individualmente, considerando a extensão e a localização da lesão, sua acessibilidade, a relação com o sistema de canais radiculares e a possibilidade restauradora. A ausência de evidências que estabeleçam uma técnica ou material como superior reforça a necessidade de planejamento individualizado e acompanhamento periódico após o tratamento (Bardini *et al.,* 2023).

7 CONCLUSÃO

A abordagem terapêutica da RCI no dente 11 foi realizada de forma individualizada, associando reparo cirúrgico externo, selamento do defeito com MTA, tratamento endodôntico e reabilitação restauradora. Essa sequência terapêutica possibilitou a preservação do elemento dentário durante o período avaliado. Entretanto, na proservação de 15 meses, a presença de infiltração na região distal, adjacente à área previamente tratada, levantou a possibilidade de recidiva ou progressão do processo reabsortivo, sem confirmação apenas pelo exame tomográfico. A ausência da paciente ao retorno para reavaliação clínica impossibilitou uma análise definitiva da estabilidade do tratamento. O caso evidencia que a abordagem terapêutica da RCI deve ser planejada de acordo com as características específicas da lesão e requer proservação clínica e radiográfica em longo prazo.

REFERÊNCIAS

ABBOTT, Paul V.; LIN, Shaul. Tooth resorption—Part 2: A clinical classification. **Dental Traumatology**, v. 38, n. 4, p. 267-285, 2022. Disponível em: https://onlinelibrary.wiley.com/doi/full/10.1111/edt.12762. Acesso em: 20 ago. 2026.

AIDOS, Henrique; DIOGO, Patricia; SANTOS, Joao Miguel. Root resorption classifications: a narrative review and a clinical aid proposal for routine assessment. **European endodontic journal**, v. 3, n. 3, p. 134, 2018. Disponível em: https://pubmed.ncbi.nlm.nih.gov/32161869/. Acesso em: 20 ago. 2026.

ASGARY, Saeed; DIANAT, Omid. Invasive cervical root resorption: A comprehensive review on pathogenesis, diagnosis, and treatment. **Iranian Endodontic Journal**, v. 19, n. 1, p. 2, 2024. Disponível em: https://pmc.ncbi.nlm.nih.gov/articles/PMC10787181/. Acesso em: 20 ago. 2026.

BARDINI, Giulia et al. Clinical management of external cervical resorption: A systematic review. **Australian Endodontic Journal**, v. 49, n. 3, p. 769-787, 2023. Disponível em: https://pubmed.ncbi.nlm.nih.gov/37702252/. Acesso em: 20 ago. 2026.

CERQUEIRA, Paloma Gonçalves et al. Imaginologic resources used in diagnosis of root resorptions: comparative study. **RGO-Revista Gaúcha de Odontologia**, v. 70, p. e20220018, 2022. Disponível em: https://www.scielo.br/j/rgo/a/3xwDFrbmWCsFPTzJHrgSP6F/?lang=en. Acesso em: 20 ago. 2026.

DARCEY, James; QUALTROUGH, Alison. Resorption: part 1. Pathology, classification and aetiology. **British dental journal**, v. 214, n. 9, p. 439-451, 2013. Disponível em: https://www.nature.com/articles/sj.bdj.2013.431#citeas. Acesso em: 20 ago. 2026.

PATEL, S. et al. External cervical resorption: part 2–management. **International endodontic journal**, v. 51, n. 11, p. 1224-1238, 2018c. Disponível em: https://onlinelibrary.wiley.com/doi/full/10.1111/iej.12946. Acesso em: 20 ago. 2026.

PATEL, S. et al. External cervical resorption-part 1: histopathology, distribution and presentation. **International endodontic journal**, v. 51, n. 11, p. 1205-1223, 2018b. Disponível em: https://onlinelibrary.wiley.com/doi/full/10.1111/iej.12942. Acesso em: 20 ago. 2026.

PATEL, Shanon et al. Clinical and radiographic features of external cervical resorption–An observational study. **International endodontic journal**, v. 56, n. 12, p. 1475-1487, 2023a. Disponível em: https://onlinelibrary.wiley.com/doi/full/10.1111/iej.13968. Acesso em: 20 ago. 2026.

PATEL, Shanon et al. ESE position statement on root resorption. **International endodontic journal**, v. 56, n. 7, p. 792-801, 2023b. Disponível em: https://onlinelibrary.wiley.com/doi/full/10.1111/iej.13916. Acesso em: 20 ago. 2026.

PATEL, Shanon et al. External cervical resorption: a three-dimensional classification. **International endodontic journal**, v. 51, n. 2, p. 206-214, 2018a. Disponível em: https://onlinelibrary.wiley.com/doi/full/10.1111/iej.12824. Acesso em: 20 ago. 2026.

PATEL, Shanon et al. Present status and future directions: Root resorption. **International Endodontic Journal**, v. 55, p. 892-921, 2022. Disponível em: https://pubmed.ncbi.nlm.nih.gov/35229320/. Acesso em: 20 ago. 2026.

ROTONDI, Olivia; WALDON, PhiAnh; KIM, Sahng G. The disease process, diagnosis and treatment of invasive cervical resorption: a review. **Dentistry journal**, v. 8, n. 3, p. 64, 2020. Disponível em: https://pubmed.ncbi.nlm.nih.gov/32630223/. Acesso em: 20 ago. 2026.

APÊNDICE

TERMO DE CONSENTIMENTO LIVRE E ESCLARECIDO

TERMO DE CONSENTIMENTO LIVRE E ESCLARECIDO

(Relato de Caso Clínico em Odontologia)

Dados de Identificação

Título do Trabalho:

_____

_____

Professor Responsável:

_____

Instituição: Centro Universitário Christus – Unichristus

Telefone de contato: (85) 3265-6668

Nome do paciente:

_____

Idade: _____ anos RG: _____

Você está sendo convidado(a) a autorizar a utilização de dados referentes ao seu atendimento odontológico (histórico clínico, exames, imagens e informações sobre o tratamento realizado) para fins de publicação científica na forma de relato de caso clínico no contexto da graduação em Odontologia.

Compreende-se "relato de caso" como uma modalidade de estudo na área odontológica com delineamento descritivo, sem grupo controle, de caráter narrativo e reflexivo, cujos dados são provenientes da prática clínica cotidiana.

Na Odontologia, essa abordagem tem como objetivo documentar e compartilhar situações clínicas relevantes ou incomuns, contribuindo para o ensino e a geração de novas hipóteses para pesquisas futuras. Ao ser elaborado, o relato de caso se refere a eventos já concluídos, não havendo realização de experimentos ou intervenções adicionais.

Embora esse tipo de estudo não envolva riscos físicos, existe o risco potencial de quebra de confidencialidade. Por isso, a autorização do(a) paciente ou de seu responsável legal é essencial e obrigatória antes da publicação ou apresentação pública do caso, por meio deste Termo de Consentimento Livre e Esclarecido

(TCLE), podendo ser acompanhado do termo de assentimento, quando necessário.

As informações utilizadas incluirão:

• Descrição clínica do caso, incluindo diagnóstico, planejamento, tratamento e resultados obtidos;

• Imagens clínicas e/ou radiográficas, devidamente tratadas para garantir o anonimato.

Importante:

• Os dados apresentados serão anonimizados, sem identificação nominal ou visual do paciente;

• A participação é voluntária, e a recusa não trará qualquer prejuízo ao seu atendimento clínico;

• O paciente ou responsável poderá revogar este consentimento a qualquer momento, sem justificativa;

• Dúvidas poderão ser esclarecidas diretamente com o professor responsável antes da autorização.

Declaração de Consentimento:

Eu, _____,
RG nº _____, declaro que fui informado(a) e autorizo a utilização das informações referentes ao meu atendimento odontológico para fins de ensino e divulgação científica, na forma de relato de caso clínico, com garantia de preservação da minha identidade.

Fortaleza, _____ de _____ de _____.

_____

Nome e assinatura do paciente ou responsável legal

_____

Nome e assinatura do responsável por obter o consentimento

_____

Testemunha Testemunha

ANEXOS

ANEXO A- PARECER CONSUBSTANCIADO DO CEP

CENTRO UNIVERSITÁRIO CHRISTUS - UNICHRISTUS

PARECER CONSUBSTANCIADO DO CEP

DADOS DO PROJETO DE PESQUISA

Título da Pesquisa: ABORDAGEM TERAPÊUTICA DE REABSORÇÃO CERVICAL EXTERNA: RELATO DE CASO

Pesquisador: Nadine Luísa Guimarães Albuquerque

Área Temática:

Versão: 1

CAAE: 91852225.0.0000.5049

Instituição Proponente: IPADE - INSTITUTO PARA O DESENVOLVIMENTO DA EDUCACAO LTDA.

Patrocinador Principal: Financiamento Próprio

DADOS DO PARECER

Número do Parecer: 7.875.750

Apresentação do Projeto:

Trata-se de um estudo descritivo do tipo relato de caso a ser conduzido prospectivamente de paciente que apresenta descrever protocolo de tratamento para dente com reabsorção cervical externa.

Objetivo da Pesquisa:

O presente trabalho tem como objetivo, por meio de um relato de caso clínico, descrever de forma detalhada a abordagem terapêutica indicada para o tratamento de um dente anterior acometido por reabsorção cervical externa, considerando os critérios clínicos e radiográficos utilizados para diagnóstico, bem como a etapa cirúrgica, endodôntica,e restauradora envolvidas na condução do caso.

Avaliação dos Riscos e Benefícios:

Riscos:

Os riscos deste relato de caso estariam relacionados com a quebra de confidencialidade mediante a divulgação de dados e identificação não autorizada pelo paciente, o qual resultaria em danos psicológicos, morais e/ou materiais ao paciente ou à terceiros. Todos os cuidados serão tomados e o paciente assinou a autorização para o uso de imagens por meio do Termo de consentimento livre e esclarecido.

Benefícios:
Contribuir para divulgar conhecimento sobre o diagnóstico e tratamento da Reabsorção cervical externa.

Comentários e Considerações sobre a Pesquisa:
O projeto irá abordar paciente diagnosticado com reabsorção cervical externa, tendo seu início previsto para o mês de outubro, mês à frente da emissão do parecer do CEP. Os documentos se encontram adequados, os riscos são mínimos e, assim como os benefícios, esclarecidos em TCLE

Considerações sobre os Termos de apresentação obrigatória:
Projeto apresenta termo de anuência da clínica escola de odontologia, termo de fiel depositário e TCLE bem construído com informações necessárias para princípios éticos.

Conclusões ou Pendências e Lista de Inadequações:
Projeto de pesquisa sem pendências éticas ou documentais.

Considerações Finais a critério do CEP:

Este parecer foi elaborado baseado nos documentos abaixo relacionados:

Tipo Documento	Arquivo	Postagem	Autor	Situaçã
Informações Básicas do Projeto	PB_INFORMAÇÕES_BÁSICAS_DO_PROJETO_2630726.pdf	02/09/2025 16:40:06		Aceito
Outros	TERMO_DE_ANUENCIA.pdf	02/09/2025 16:39:22	Nadine Luísa Guimarães Albuquerque	Aceito
Outros	TERMO_FIEL_DEPOSITARIO.pdf	02/09/2025 16:38:32	Nadine Luísa Guimarães Albuquerque	Aceito
TCLE / Termos de Assentimento / Justificativa de Ausência	TCLE.pdf	02/09/2025 16:37:17	Nadine Luísa Guimarães Albuquerque	Aceito
Projeto Detalhado / Brochura Investigador	Projeto_completo.docx	02/09/2025 16:35:31	Nadine Luísa Guimarães Albuquerque	Aceito

Continuação do Parecer: 7.875.750

Orçamento	Orcamento.docx	02/09/2025 16:34:30	Nadine Luísa Guimarães Albuquerque	Aceito
Cronograma	Cronograma.png	02/09/2025 16:32:32	Nadine Luísa Guimarães Albuquerque	Aceito
Folha de Rosto	folha_de_rosto.pdf	02/09/2025 16:30:04	Nadine Luísa Guimarães Albuquerque	Aceito

Situação do Parecer:
Aprovado

Necessita Apreciação da CONEP:
Não

FORTALEZA, 01 de Outubro de 2025

Assinado por:
OLGA VALE OLIVEIRA MACHADO
(Coordenador(a))

ANEXO B- TERMO DE ANUÊNCIA

TERMO DE ANUÊNCIA

Dados de identificação
Título da Pesquisa: "ABORDAGEM TERAPÊUTICA DE REABSORÇÃO CERVICAL EXTERNA: RELATO DE CASO."

Pesquisador Responsável: Nadine Luisa Guimarães de Albuquerque

Instituição aonde será realizada a pesquisa: Centro Universitário Christus
Telefones para contato: (85) 3265-8100
R. João Adolfo Gurgel, 133 - Cocó, Fortaleza - CE, 60190-060

Venho por meio deste, solicitar autorização para a realização da pesquisa: " **ABORDAGEM TERAPÊUTICA DE REABSORÇÃO CERVICAL EXTERNA: RELATO DE CASO."** sob responsabilidade do pesquisador responsável Nadine Luisa Guimarães de Albuquerque, inscrito no CPF: 027.949.823-38 conforme folha de rosto para apresentação ao Comitê de Etica em Pesquisa, na Clínica Escola de Odontologia da Unichristus. O objetivo desse estudo é por meio de um relato de caso clínico, descrever de forma detalhada a abordagem terapêutica indicada para o tratamento de um dente anterior acometido por reabsorção cervical externa, considerando os critérios clínicos e radiográficos utilizados para diagnóstico, bem como a etapa cirúrgica, endodôntica e restauradora envolvida na conduta do caso.

Fortaleza, 25 de agosto de 2025.

Dra. Nadine Guimarães
Cirurgiã-Dentista
CRO-CE: 6797

PESQUISADOR RESPONSÁVEL
Nadine Luisa Guimarães Albuquerque

Andréa Galvão
Cirurgiã-dentista

Andréa Galvão Marinho Bonfim
(Coordenadora de Clínicas Odontológicas)