UNIVERSIDADE CHRISTUS

CURSO DE ODONTOLOGIA

LETÍCIA BRITO MAIA BARRETO

MIRELLA CATUNDA SALEMA CABRAL

MANEJO INTERCEPTATIVO DA DISCREPÂNCIA SAGITAL DE CLASSE II POR RETROGNATISMO MANDIBULAR COM APARELHO ORTOPÉDICO FUNCIONAL TWIN BLOCK - RELATO DE CASO

FORTALEZA

2026

LETÍCIA BRITO MAIA BARRETO

MIRELLA CATUNDA SALEMA CABRAL

MANEJO INTERCEPTATIVO DA DISCREPÂNCIA SAGITAL DE CLASSE II POR RETROGNATISMO MANDIBULAR COM APARELHO ORTOPÉDICO FUNCIONAL TWIN BLOCK - RELATO DE CASO

Trabalho de Conclusão de Curso (TCC) apresentado ao curso de Odontologia da Universidade Christus, como requisito parcial para obtenção do título de bacharel em Odontologia.

Orientador(a): Profa. Dra. Isabella Fernandes Carvalho

Fortaleza

2026

Dados Internacionais de Catalogação na Publicação
Universidade Christus - Unichristus
Gerada automaticamente pelo Sistema de Elaboração de Ficha Catalográfica da
Universidade Christus - Unichristus, com dados fornecidos pelo(a) autor(a)

B273m Barreto, Letícia Brito Maia Barreto.
MANEJO INTERCEPTATIVO DA DISCREPÂNCIA SAGITAL DE CLASSE II POR RETROGNATISMO MANDIBULAR COM APARELHO ORTOPÉDICO FUNCIONAL TWIN BLOCK : RELATO DE CASO / Letícia Brito Maia Barreto Barreto, Mirella Catunda Salema Cabral Cabral. - 2026.
42 f. : il. color.

Trabalho de Conclusão de Curso (Graduação) - Universidade Christus - Unichristus, Curso de Odontologia, Fortaleza, 2026.
Orientação: Profa. Dra. Isabella Fernandes Carvalho.

1. aparelho Twin Block. 2. má oclusão Classe II. 3. ortopedia funcional dos maxilares.. I. Cabral, Mirella Catunda Salema Cabral. II. Título

CDD 617.645

LETÍCIA BRITO MAIA BARRETO

MIRELLA CATUNDA SALEMA CABRAL

MANEJO INTERCEPTATIVO DA DISCREPÂNCIA SAGITAL DE CLASSE II POR RETROGNATISMO MANDIBULAR COM APARELHO ORTOPÉDICO FUNCIONAL TWIN BLOCK - RELATO DE CASO

Trabalho de Conclusão de Curso (TCC) apresentado ao curso de Odontologia da Universidade Christus, como requisito parcial para obtenção do título de bacharel em Odontologia.

Orientador(a): Profa. Dra. Isabella Fernandes Carvalho

Aprovado em: ____/ -_____/_____

BANCA EXAMINADORA

_____

Profa. Dra. Isabella Fernandes Carvalho (Orientadora)
Universidade Christus (UNICHRISTUS)

_____

Prof. Dr. Paulo Tárcio Aded da Silva
Universidade Christus (UNICHRISTUS)

_____

Ma. Monalise Cunha Vasconcelos
Universidade Christus (UNICHRISTUS)

Dedicamos este trabalho aos nossos familiares, namorados e amigos, por serem nosso maior apoio. Aos nossos professores e, em especial, à nossa orientadora, por nos guiarem nesta jornada longa e gratificante.

AGRADECIMENTOS

A Deus, por nos dar força, resiliência e saúde para percorrermos esta jornada acadêmica e concluirmos mais esta etapa de nossas vidas.
Aos nossos familiares, por serem o nosso porto seguro. Agradecemos por todo o amor incondicional, pelo sacrifício, pelos conselhos nas horas de incerteza e por sempre acreditarem em nossos sonhos. Sem o apoio, o cuidado e o amparo de vocês, esta conquista não seria possível.
Aos nossos namorados, pela paciência, pelo companheirismo e por todo apoio constante. Obrigada por estarem sempre ao nosso lado, nos encorajando, trazendo leveza aos nossos dias e vibrando com cada pequeno avanço da construção deste trabalho.
Aos nossos amigos de vida, que sempre compartilharam conosco as alegrias e os desafios, nos oferecendo apoio incondicional muito além do ambiente acadêmico. A nossa caminhada foi muito mais leve e feliz porque tínhamos vocês para dividir as histórias e multiplicar as risadas.
À nossa orientadora, Profa. Dra. Isabella Fernandes Carvalho, pela paciência, dedicação e por compartilhar conosco o seu vasto conhecimento. Agradecemos por nos guiar com excelência e cuidado em cada etapa da construção deste trabalho, sendo uma verdadeira inspiração profissional para nós.
Aos ilustres membros da banca examinadora, Prof. Dr. Paulo Tárcio Aded da Silva e Mestranda Monalise Cunha Vasconcelos, por aceitarem o convite para avaliar este Trabalho de Conclusão de Curso. Agradecemos antecipadamente pelas valiosas contribuições e correções, que certamente enriquecerão nossa formação e este estudo.
A todos os professores e funcionários da Universidade, que de alguma forma contribuíram para a nossa formação profissional e humana ao longo destes anos.

O nosso muito obrigada!
Com carinho, Letícia e Mirellla.

"Não podemos mudar a direção do vento, mas podemos ajustar as velas para alcançar o nosso destino."

(Aristóteles)

RESUMO

A má oclusão de Classe II consiste em um desequilíbrio anteroposterior entre os arcos dentários, frequentemente resultante de uma retrusão da mandíbula. O Twin Block é um aparelho ortopédico funcional, constituído por componentes removíveis separados para a maxila e a mandíbula com blocos de acrílico que impedem o engrenamento na relação original, forçando a mandíbula a assumir uma postura mais anterior. O presente trabalho tem como objetivo relatar o caso clínico de uma paciente pediátrica portadora de má oclusão Classe II por retrognatismo mandibular, submetida ao tratamento com o aparelho ortopédico funcional do tipo Twin Block. Partindo da permissão por meio da assinatura do Termo de Consentimento Livre e Esclarecido (TCLE) e do Termo de Assentimento Livre e Esclarecido (TALE), com devida aprovação no Comitê de Ética, o presente estudo trata de um relato de caso clínico. A paciente E.P.D.N., 9 anos, sexo feminino, normossistêmica, apresentava queixa estética e funcional devido à má oclusão Classe II Divisão 1 esquelética por retrognatismo mandibular, sendo observada acentuada vestibularização dos incisivos superiores e Overjet inicial de 11 mm. A paciente foi moldada, realizando-se o registro da mordida construtiva com a mandíbula posicionada anteriormente. Após a confecção, o aparelho Twin Block foi instalado e estabelecido um protocolo de ativação ¼ de volta nos parafusos expansores a cada 15 dias, com utilização de 22 horas por dia, em um período de tratamento ativo de aproximadamente 15 meses. Como resultado, foi verificado um avanço mandibular significativo, evidenciado radiograficamente pelo aumento da medida Co-Gn de 96,42 mm para 100 mm e normalização do ângulo ANB de 6,7° para 2°, além de diminuição clínica do Overjet de 3 mm, devolvendo à paciente um perfil facial mais harmônico. Pode-se concluir que o tratamento com o aparelho funcional Twin Block representa uma conduta altamente efetiva na correção da Classe II, 1ª divisão, atuando positivamente no reposicionamento da base mandibular.

Palavras-chave: aparelho Twin Block; má oclusão Classe II; ortopedia funcional dos maxilares.

ABSTRACT

Class II malocclusion is an anteroposterior discrepancy between the dental arches, often associated with mandibular retrognathism. The Twin Block is a functional orthopedic appliance consisting of separate removable maxillary and mandibular components with acrylic bite blocks that guide the mandible into a more anterior position. This study aims to report the clinical case of a pediatric patient with Class II malocclusion due to mandibular retrognathism, treated with a Twin Block functional orthopedic appliance. After obtaining informed consent from the legal guardian and informed assent from the patient, and receiving approval from the Research Ethics Committee, a clinical case report was conducted. The patient, E.P.D.N., a 9-year-old, systemically healthy female, presented with esthetic and functional complaints related to skeletal Class II Division 1 malocclusion due to mandibular retrognathism, marked proclination of the maxillary incisors, and an initial overjet of 11 mm. Dental impressions were taken, and a constructive bite registration was performed with the mandible positioned anteriorly. After fabrication, the Twin Block appliance was fitted, with an activation protocol of one-quarter turn of the expansion screws every 15 days and a recommended wear time of 22 hours per day. Active treatment lasted approximately 15 months. The results showed significant mandibular advancement, evidenced radiographically by an increase in the Co-Gn measurement from 96.42 mm to 100 mm and a reduction in the ANB angle from 6.7° to 2°. Clinically, the overjet decreased from 3 mm, contributing to a more harmonious facial profile. It can be concluded that treatment with the Twin Block functional orthopedic appliance is an effective approach for correcting Class II Division 1 malocclusion, with positive effects on mandibular positioning.

Keywords: Twin Block appliance; Class II malocclusion; functional jaw orthopedics.

LISTA DE ILUSTRAÇÕES

Figura 1 - Aparelho Twin Block 20
Figura 2 - Foto frontal do sorriso e do perfil da paciente.....23
Figura 3 - Fotografias intraorais iniciais da paciente em oclusão esquerda, frontal e direita.....24
Figura 4 - Radiografia panorâmica.....25
Figura 5 - Telerradiografia de perfil inicial da paciente 25
Figura 6 - Fotografias da paciente utilizando o aparelho Twin Block..... 26
Figura 7 - Fotos intraorais finais da paciente..... 28
Figura 8 - Telerradiografia de perfil final.....28
Figura 9 - Superposição das medidas cefalométricas antes (traçados vermelhos) e depois (traçados azuis) do tratamento.....29

LISTA DE QUADROS

Quadro 1 - Medidas cefalométricas antes e depois do tratamento..... 29

LISTA DE ABREVIATURAS E SIGLAS

TALE	**Termo de Assentimento Livre e Esclarecido**
TCLE	**Termo de Consentimento Livre e Esclarecido**
OFM	**Ortopedia Funcional Dos Maxilares**

SUMÁRIO

1 INTRODUÇÃO 14

2 OBJETIVOS 16

2.1 Objetivo geral 16
2.2 Objetivos específicos 16
3 REFERENCIAL TEÓRICO 17

3.1 Crescimento craniofacial e retrognatismo mandibular 17
3.2 Má oclusão de Classe II 17
3.3 Aparelho Twin Block 19
4 MATERIAIS E MÉTODOS 22

4.1 Tipo do estudo 22
4.2 Cenário do estudo 22
4.3 População do estudo 22
4.4 Coleta de dados 22
4.5 Análise de dados 22
4.6 Aspectos éticos 22
5 RELATO DE CASO 23

6 DISCUSSÃO 30

7 CONCLUSÃO 33

REFERÊNCIAS 34

APÊNDICE A – Termo de assentimento livre e esclarecido 37

APÊNDICE B – Termo de consentimento livre e esclarecido 38

ANEXO A – Parecer consubstanciado do CEP 39

1 INTRODUÇÃO

A má oclusão define-se pelo encaixe inadequado das arcadas dentárias sendo impulsionada por determinantes congênitos e adquiridos. Esse desajuste estrutural entre a maxila e mandíbula é capaz de comprometer as funções do sistema mastigatório, configurando-se como um dos problemas orais de maior prevalência. Além disso, hábitos orais deletérios podem estar relacionados ao desenvolvimento de diferentes tipos de má oclusão, incluindo alterações verticais, transversais e sagitais (Matsuda *et al*., 2022; Rodriguez-olivo *et al.*, 2022).

A relevância das alterações oclusais no contexto da saúde pública evidencia-se pela sua alta prevalência, atingindo cerca de 79,4% das crianças na fase de dentição mista, o que pode desencadear consequências psicológicas e afetar consideravelmente a qualidade de vida. Nessa etapa de intenso crescimento, as estruturas ósseas infantis caracterizam-se por serem moldáveis, de modo que funções fisiológicas normais, como a mastigação e a fonação, atuam como estímulos essenciais para o desenvolvimento craniofacial adequado. Em contrapartida, a instalação de hábitos parafuncionais, a exemplo da sucção digital e da onicofagia, interfere negativamente na formação dentária, comprometendo a harmonia estética e a dinâmica do sistema estomatognático. Diante dessas desarmonias, a intervenção por meio da Ortopedia Funcional atua como uma estratégia fundamental para redirecionar o crescimento maxilomandibular e corrigir as discrepâncias esqueléticas. (Yu *et al*., 2019).

McNamara Jr. (1981), em uma análise cefalométrica de 277 crianças de 8 a 10 anos com má oclusão de Classe II, observou que o retrognatismo mandibular constituía uma das características esqueléticas mais frequentemente associadas a essa má oclusão. Há muitos anos, alguns aparelhos funcionais são utilizados para a correção desse tipo de má oclusão, como Bionator, Bimler, Frankel e Twin Block. Esses aparelhos corrigem a discrepância esquelética modificando ou redirecionando o crescimento da mandíbula (Khan *et al*., 2022; McNamara Jr., 1981).

No manejo clínico da má oclusão Classe II em indivíduos em fase de desenvolvimento, o Twin Block, idealizado por William J. Clark, figura entre as abordagens terapêuticas de maior evidência. Segundo Khan *et al.* (2022), o sucesso desse aparelho funcional está diretamente ligado à sua arquitetura bipartida e aos planos inclinados em 70°. Como ele é constituído por peças removíveis separadas para as arcadas superior e inferior, o paciente obtém uma maior liberdade funcional para falar e mastigar, o que reflete uma excelente aceitação e adesão ao tratamento.

Considerando a elevada prevalência da má oclusão Classe II por retrognatismo mandibular em pacientes pediátricos e as repercussões estéticas, funcionais e psicossociais decorrentes dessa condição, evidencia-se a relevância científica e clínica do presente trabalho. O tratamento precoce por meio de aparelhos ortopédicos funcionais representa uma importante alternativa terapêutica, pois possibilita o direcionamento do crescimento mandibular durante a fase de desenvolvimento, favorecendo melhores resultados e reduzindo a necessidade de intervenções mais complexas na idade adulta.

O presente relato de caso tem como abordagem terapêutica a utilização do aparelho ortopédico funcional Twin Block para correção da má oclusão Classe II decorrente de retrognatismo mandibular. Embora o aparelho seja amplamente descrito na literatura, a apresentação de relatos de caso continua sendo relevante por demonstrar sua aplicabilidade clínica, o protocolo de tratamento e a evolução individual do paciente.

2 OBJETIVOS

2.1 Objetivo geral

Este trabalho tem como objetivo relatar o caso clínico de uma paciente pediátrica portadora de má oclusão Classe II por retrognatismo mandibular, submetida ao tratamento com o aparelho ortopédico funcional do tipo Twin Block.

2.2 Objetivos específicos

- Descrever as características clínicas e radiográficas da paciente e com má oclusão de classe II associada ao retrognatismo mandibular;
- Descrever a abordagem terapêutica realizada com o aparelho ortopédico funcional Twin Block;
- Avaliar as alterações clínicas, estéticas e cefalométricas obtidas após o tratamento com o aparelho Twin Block.

3 REFERENCIAL TEÓRICO

3.1 Crescimento craniofacial e retrognatismo mandibular

O desenvolvimento craniofacial depende de vários fatores biológicos que trabalham em conjunto. O objetivo do desenvolvimento craniofacial não é apenas garantir o funcionamento adequado das estruturas faciais, mas também definir a identidade visual de cada indivíduo. Fatores genéticos possuem papel fundamental na definição dessas características. Pesquisas recentes de associação genômica ampla (GWAS), por exemplo, já mapearam vários loci genéticos diretamente ligados a traços faciais específicos, incluindo a morfologia nasal e ocular (Cha *et al*., 2018; Xiong *et al*., 2019).

Entre as anomalias craniofaciais, destaca-se o retrognatismo mandibular, que se manifesta pelo posicionamento mais posterior da mandíbula em relação à maxila. Trata-se de uma condição frequente que impacta a função, a estética e a qualidade de vida do paciente. Essa alteração costuma ser consequência de um crescimento anormal ou do desenvolvimento reduzido do tamanho da mandíbula. Como resultado clínico, é comum o estabelecimento da oclusão de Classe II, caracterizada pelo posicionamento mais distal do primeiro molar permanente inferior em relação ao primeiro molar superior (Angle, 1899; Moreno Uribe; Miller, 2015).

3.2 Má oclusão de Classe II

A má oclusão de Classe II consiste em uma alteração ortodôntica marcada por um desequilíbrio anteroposterior entre os arcos dentários, o que frequentemente associa ao paciente um perfil facial de aspecto convexo. Sob o aspecto esquelético, essa condição pode resultar de uma protrusão da maxila, de uma retrusão da mandíbula ou da combinação de ambos os fatores. Além das consequências estéticas, a Classe II gera repercussões funcionais e psicossociais que afetam diretamente a qualidade de vida (Xu *et al.,* 2024). Diante disso, Xu *et al.* (2024) enfatizam que um diagnóstico preciso e a implementação de estratégias terapêuticas adequadas são essenciais para corrigir os comprometimentos esqueléticos, dentários e dos tecidos moles associados a essa má oclusão.

Historicamente, Angle (1899) desenvolveu um sistema de classificação baseado na relação entre os primeiros molares inferiores e superiores. Nesse sistema, as más oclusões de Classe II foram definidas como aquelas em que os dentes inferiores se articulam distalmente aos superiores em uma proporção maior que a metade da largura de uma cúspide. Rathi *et al*. (2022) apontam que o uso exclusivo da relação do primeiro molar como critério classificatório tem sido questionado, uma vez que as diversas variações dentro de cada classe exigem abordagens terapêuticas distintas. Mesmo com essas limitações, a simplicidade da classificação de Angle garante sua ampla utilização na comunicação clínica odontológica.

Ainda segundo Rathi *et al.* (2022), pacientes com discrepâncias esqueléticas anteroposteriores na Classe II tendem a apresentar alterações cefalométricas especificas, como o aumento do ângulo ANB e variações na avaliação de Wits, evidenciando descompasso maxilomandibular. Tais discrepâncias sagitais podem estar associadas a alterações verticais, resultando em faces demasiadamente longas ou curtas. A avaliação dessas anomalias baseia-se frequentemente na comparação das características faciais e dentarias de indivíduos com má oclusão em relação àqueles com padrões de oclusão e morfologia considerados normais, visto que portadores do mesmo tipo de desarmonia costumam compartilhar traços cefalométricos singulares.

No que tange à relação interarcos, Ghodasra e Brizuela (2023) explicam que a Classe II pode ser subdividida em duas categorias. A Divisão 1 é marcada pela vestibularização (protusão) dos incisivos superiores, acompanhada por um aumento do Overjet e por sobremordida profunda (deep Overbite). Nesses pacientes, o arco maxilar tende a assumir uma forma de “V”, e é comum a observação de um lábio superior encurtado, dificultando o selamento labial. Por outro lado, a Divisão 2 caracteriza-se pela inclinação palatina dos incisivos centrais superiores, que frequentemente sofrem sobreposição por parte dos incisivos laterais. Esta divisão também apresenta sobremordida profunda, porém com um arco maxilar amplo, selamento labial adequado e sulco mentolabial aprofundado.

3.3 Aparelho Twin Block

A eficácia dos aparelhos funcionais no tratamento da Classe II tem sido amplamente respaldada por estudos que evidenciam diversos níveis de alterações dentoalveolares e esqueléticas. Tais dispositivos, que incluem modelos como o Activator, o Bionator, o aparelho de Frankel e o Twin Block, são empregados historicamente com o intuito de corrigir discrepâncias ósseas mediante a modificação ou redirecionamento do crescimento da mandíbula (Khan *et al.*, 2022).

A base desse tratamento fundamenta-se nos princípios da Ortopedia Funcional dos Maxilares (OFM). Segundo Brunharo *et al.* (2011), a OFM busca o reequilíbrio estético e funcional através de estímulos neuromusculares que guiam o desenvolvimento ósseo. Para que a intervenção Interceptiva tenha sucesso, é imprescindível aproveitar os picos de crescimento do paciente, em especial a fase pré-puberal, período no qual as suturas e estruturas maxilomandibulares ainda apresentam alta capacidade de modelação.

Fisiologicamente, o uso de um aparelho funcional pode provocar o deslocamento do côndilo na cavidade glenoide, o que estimula a proliferação da cartilagem condilar e promove o alongamento mandibular (Lee *et al.*, 2016). Os autores ainda destacam que o sucesso na correção do retrognatismo depende diretamente dessa resposta biológica da cartilagem. As mudanças adaptativas condilares são influenciadas por fatores como o tempo de uso do dispositivo, bem como pela direção, intensidade e natureza das forças aplicadas durante a terapia.

Dentre as opções disponíveis, o aparelho Twin Block idealizado por William J. Clark, consolidou-se como um dos dispositivos removíveis mais populares para pacientes em crescimento (Khan *et al*., 2022). De acordo com estes autores, sua aceitação e adesão são altas devido ao seu design separados de duas peças superior e inferior, permite aos pacientes maior liberdade para falar e mastigar. Xu *et al*. (2024), relatam que o dispositivo proporciona melhorias significativas no perfil facial, resultantes de um conjunto de respostas esqueléticas e dentoalveolares.

A concepção do Twin Block por Clark visou criar uma mecânica que otimizasse a resposta de crescimento devida a protusão funcional da mandíbula, empregando um sistema estético, simples e confortável. Olibone, Guimarães e Atta (2006) explicam que o aparelho utiliza, nos seus primeiros estágios de evolução, blocos de mordidas com plano inclinados que mimetizam as inclinações oclusais

naturais dos dentes. Em uma condição de Classe II, as forças oclusais acabam retendo a mandíbula em uma posição distal (retrognática). O aparelho atua rompendo esse mecanismo de travamento, estimulando e liberando o desenvolvimento anterior do osso mandibular.

Olibone, Guimarães e Atta (2006) ressaltam ainda que a etapa mais delicada na confecção desse dispositivo é o registro da mordida construtiva, pois ela que definirá a dimensão do avanço horizontal e da abertura vertical, determinando a ativação do aparelho. Partindo da posição de repouso, a mandíbula costuma ser avançada horizontalmente de 5 a 8 mm e deslocada verticalmente de 1 a 4 mm. Esse distanciamento vertical ativa os músculos elevadores, que tentam retornar à posição de origem e acabam dissipando forças contra a maxila (ancoragem). Clark (1982) enfatizava que o crescimento ósseo é uma resposta à atividade muscular; por isso, durante o registro, é fundamental alinhar as linhas médias na nova posição anteriorizada, avaliando cuidadosamente a origem de eventuais desvios.

Figura 1 - Aparelho Twin Block



Fonte: Google imagem.

Por fim, Baccetti *et al*. (2000) demonstram cefalometricamente que os resultados ortopédicos do Twin Block são substancialmente superiores quando o tratamento coincide com início ou com o ápice do surto de crescimento puberal. Nessa janela de oportunidade, nota-se uma maior contribuição das alterações esqueléticas na correção da relação molar, expressa pelo aumento efetivo do corpo e do ramo da mandíbula. O estudo evidenciou que o aparelho induz o crescimento condilar em uma

direção mais posterior, o que favorece o alongamento da mandíbula ao mesmo tempo que reduz o deslocamento anterior do côndilo, propiciando um remodelamento ósseo favorável.

4 MATERIAIS E MÉTODOS

4.1 Tipo do estudo

Estudo qualitativo observacional descritivo (relato de caso)

4.2 Cenário do estudo

O presente estudo foi realizado a partir da retirada de dados do prontuário de paciente atendido na clínica infantil da escola de odontologia da Universidade Christus, sede parque ecológico.

4.3 População do estudo

Paciente E.P.D.N., 9 anos, sexo feminino, normossistêmica, apresentava queixa estética e funcional devido à má oclusão de Classe II por retrognatismo mandibular.

4.4 Coleta de dados

Relato documental retirando dados de registro de prontuário da paciente. Foram reunidos os registros fotográficos extraorais e intraorais, documentação ortodôntica e exames radiológicos complementares. Foram considerados no presente relato, os parâmetros clínicos, estéticos e cefalométricos obtidos.

4.5 Análise de dados

Os dados foram analisados de forma descritiva, mediante comparações dos registros clínicos, fotográficos e cefalométricos obtidos antes e após o tratamento.

4.6 Aspectos éticos

A responsável pela paciente assinou o TALE (apêndice A) concordando com tratamento, assim como a paciente assinou o TCLE (apêndice B).

O presente projeto foi aprovado pelo Comitê de Ética em Pesquisa da Universidade Christus com os seguintes dados: Número do Parecer: 8.397.592 e CAAE: 96885626.0.0000.5049 (anexo A).

.

5 RELATO DE CASO

Paciente E.P.D.N., 9 anos de idade, sexo feminino, normossistêmica, compareceu ao serviço odontológico especializado, acompanhada de sua mãe. A paciente relatou como queixa principal “dentes da frente projetados e insatisfação com o sorriso”. Com isso, demonstrou interesse em tratamento ortopédico funcional com o objetivo de melhorar sua condição dentofacial (Figura 2).

Figura 2 - Foto frontal do sorriso e do perfil da paciente.



Fonte: Arquivo pessoal.

Na consulta inicial, foi realizada anamnese detalhada, não sendo relatadas alterações sistêmicas relevantes. Em seguida, foram realizados exames clínicos extraoral e intraoral. Ao exame extraoral, verificou-se perfil facial convexo, compatível com retrognatismo mandibular, associada a presença de selamento labial passivo. Ao exame intraoral, observou-se relação molar e canino de classe II completa com os dentes inferiores articulando-se distalmente aos superiores, sobremordida profunda e acentuada vestibularização dos incisivos superiores associada a overjet aumentado em 11 mm, evidenciando discrepância horizontal entre as arcadas dentárias (Figura 3).

Figura 3 - Fotografias intraorais iniciais da paciente em oclusão esquerda, frontal e direita.

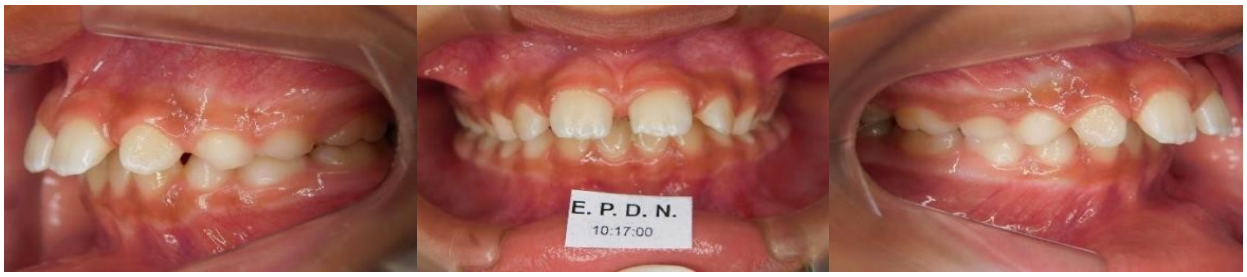

Fonte: Arquivo pessoal.

Como parte do protocolo diagnóstico, foi solicitada a documentação ortodôntica completa, incluindo kit ortodôntico e exames complementares, como radiografia panorâmica e telerradiografia lateral em norma lateral, fundamentais para a análise cefalométrica e planejamento terapêutico.

Na radiografia panorâmica, observou-se que a paciente apresentava dentição mista, compatível com a idade cronológica, caracterizada pela presença concomitante de dentes decíduos e permanentes. Verificou-se a presença dos germes dos dentes permanentes em diferentes estágios de formação e desenvolvimento, com rizogênese incompleta da maioria dos elementos permanentes ainda não irrompidos. Os primeiros molares permanentes e os incisivos permanentes encontravam-se irrompidos, enquanto caninos e pré-molares permanentes permaneciam em processo de desenvolvimento intraósseo. Os segundos molares permanentes apresentavam coroas formadas e encontravam-se em desenvolvimento (Figura 4).

Figura 4 - Radiografia panorâmica

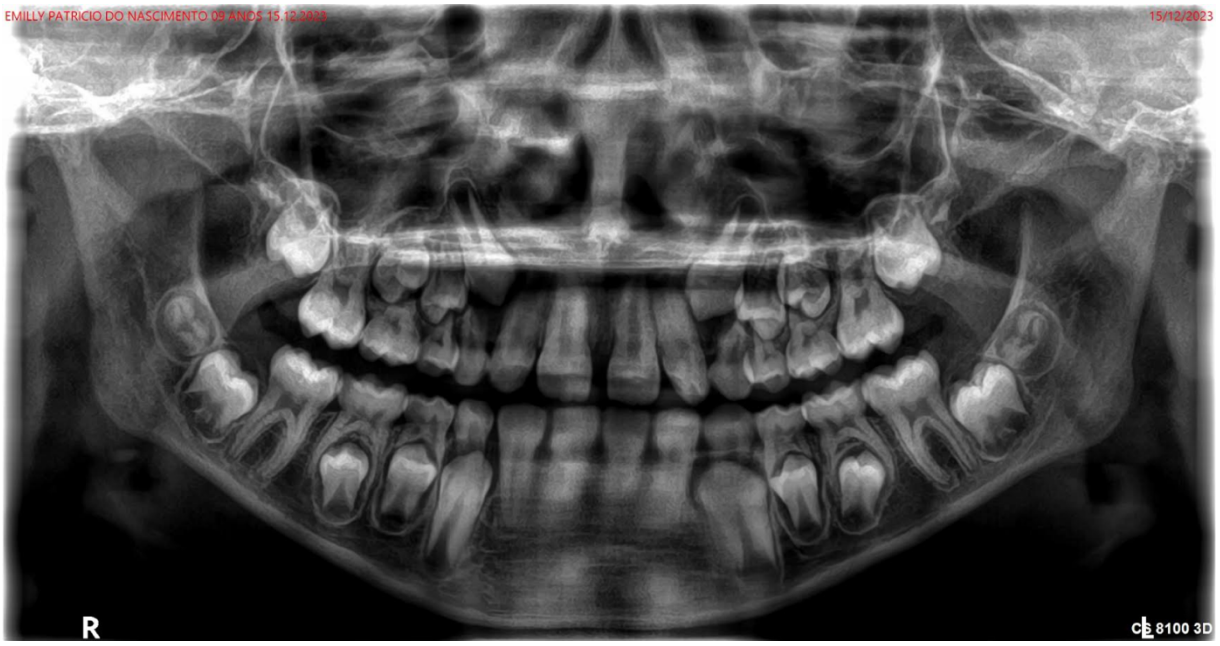

Fonte: Arquivo pessoal.

A análise cefalométrica evidenciou posicionamento posterior do ponto B em relação ao ponto A, com ângulo ANB inicial de 6,7° sendo o normal no valor de 2°, confirmando a discrepância sagital entre maxila e mandíbula. Após a avaliação dos exames, especialmente da telerradiografia em norma lateral, foi estabelecido o diagnóstico de má oclusão de Classe II esquelética, associada a retrognatismo mandibular (Figura 5).

Figura 5 - Telerradiografia em norma lateral inicial da paciente.

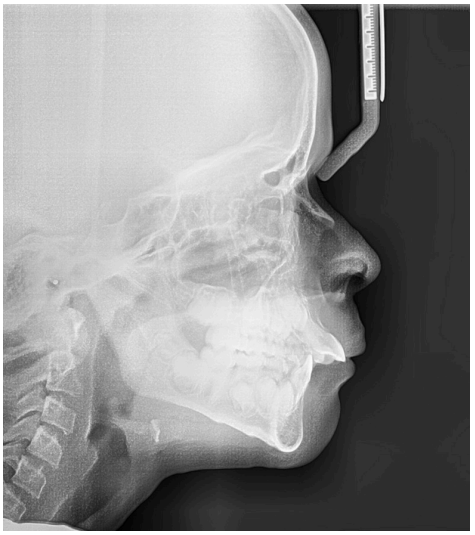

Fonte: Arquivo pessoal.

Após análise completa do caso, tratamento proposto foi com aparelho ortopédico funcional Twin Block, constituído por placas acrílicas superior e inferior independentes, confeccionadas a partir dos modelos de estudo da paciente, cujo mecanismo de ação principal baseia-se na presença de blocos de acrílico com planos interoclusais. O deslizamento e o contato destas superfícies durante a função oclusal impedem o engrenamento na relação de Classe II original, forçando a mandíbula a assumir e manter uma postura mais anterior e favorável. O aparelho conta com grampos de retenção posteriores para garantir estabilidade do conjunto, arcos labiais contínuos nas arcadas superior e inferior para controle do posicionamento dentário anterior, além de escudos labiais em resina acrílica na região ântero-inferior em função de afastar e aliviar a pressão da musculatura labial inferior sobre a região dentoalveolar anterior, em decorrência do hábito da paciente de tocar flauta doce, prevenindo interferências musculares indesejáveis durante o tratamento ortopédico.

Posteriormente, foram realizadas moldagens das arcadas dentárias superior e inferior com alginato, utilizando moldeiras adequadas, para obtenção dos modelos de trabalho, os quais foram vazados em gesso especial. Em seguida, realizou-se o registro da mordida construtiva, com a mandíbula posicionada anteriormente, estabelecendo-se o avanço mandibular de 7 mm e a abertura vertical planejadas em 5 mm. Os modelos de trabalho e registro intermaxilar foram encaminhados ao laboratório para confecção do aparelho ortopédico funcional Twin Block. Após sua confecção, o aparelho foi instalado e foram fornecidas orientações à paciente e ao responsável quanto ao tempo de uso, higienização e período de adaptação (Figura 6).

Figura 6 - Fotografias da paciente utilizando o aparelho Twin Block.



Fonte: Arquivo pessoal.

Na sequência, foram efetuadas as ativações necessárias do aparelho, incluindo possíveis ajustes em molas e parafuso expansor, de acordo com a resposta clínica da paciente. O acompanhamento foi realizado mensalmente, com avaliação da adaptação ao dispositivo, evolução do tratamento, correção do retrognatismo mandibular, redução do overjet e posicionamento dentário, sendo realizados ajustes progressivos, conforme a necessidade terapêutica.

Após a entrega e instalação do aparelho ortopédico Twin Block em janeiro de 2024, a paciente permaneceu em acompanhamento periódico mensal para avaliação da adaptação ao dispositivo e realização dos ajustes necessários. Inicialmente, foi orientado o uso constante do aparelho, durante 22 h/dia, retirando apenas para se alimentar e escovação dos dentes, sem a realização de ativações.

Nos meses de fevereiro e março, foi orientado durante as manutenções, que fosse realizado em casa ativações no aparelho de ¼ de volta nos parafusos expansores superiores e inferiores a cada 15 dias.

Em abril de 2024, realizou-se desgaste seletivo no acrílico com finalidade de guiar a erupção dos dentes posteriores. Ademais, foi realizado desgaste na porção inferior do acrílico do aparelho devido à interferência na região do freio lingual, sendo mantida a realização de ativações a cada 15 dias.

Em maio de 2024, foi realizado novo acompanhamento, no qual foi registrado Overjet de 8 mm e realizado desgaste no escudo lateral direito do aparelho. Nessa ocasião, foi mantido o protocolo de ativação do aparelho superior em ¼ de volta a cada 15 dias.

Nos acompanhamentos realizados em junho e agosto de 2024, foram mantidas as ativações quinzenais, além da realização de ajustes e desgastes no aparelho de acordo com a necessidade clínica.

A paciente não compareceu às consultas previstas para o mês de setembro de 2024.

No período de outubro de 2024 a fevereiro de 2025, a paciente retornou para acompanhamento, mantendo o uso do aparelho Twin Block. Foram realizadas novas ativações do aparelho superior em ¼ de volta, mantendo-se a orientação de ativação a cada 15 dias.

Em março de 2025, foi realizada nova avaliação clínica e solicitada uma telerradiografia lateral da face para avaliação da evolução do tratamento e definição da conduta subsequente.

Em abril de 2025, foi feito uma nova análise clínica (figura 7) onde observou-se diminuição do overjet para 3 mm e perfil facial mais harmônico. Realizou-se também, a análise da nova telerradiografia (figura 8) e a superposição dos traçados cefalométricos (figura 9), evidenciando melhorias nas medidas cefalométricas conforme a (Quadro 1). Paciente recebeu alta, permanecendo sob acompanhamento odontológico periódico, com retornos estabelecidos a cada seis meses.

Figura 7 - Fotos intraorais finais da paciente.



Fonte: Arquivo pessoal.

Figura 8 - Telerradiografia em norma lateral final.



Fonte: Arquivo pessoal.

Figura 9 - Superposição das medidas cefalométricas antes (traçados vermelhos) e depois (traçados azuis) do tratamento.

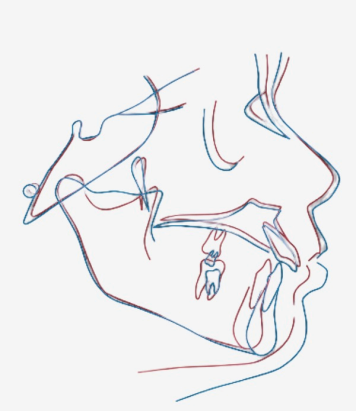

Fonte: Arquivo pessoal.

Quadro 1 - Medidas cefalométricas antes e depois do tratamento.

MEDIDA	NORMA	PAC. 1 INICIAL	PAC. 1 FINAL
Co-Gn	105 a 108 mm	96,42 mm	100 mm
1/.NA	22°	36,3°	32,2°
ANB	2°	6,7°	2°

Fonte: Arquivo pessoal.

6 DISCUSSÃO

A Ortopedia Funcional dos Maxilares (OFM) age na modificação e no redirecionamento do crescimento da mandíbula com a finalidade de corrigir discrepâncias esqueléticas sagitais e visando a reabilitação estética e funcional. O sucesso dessa correção Interceptiva exige o aproveitamento da fase de crescimento infantil, visto que é um momento em que as estruturas ósseas são altamente moldáveis (Brunharo *et al*.,2011). Os autores também discorrem que a intervenção precoce, principalmente na fase pré-puberal, induz o crescimento ósseo adicional favorável, permitindo guiar o desenvolvimento através de estímulos neuromusculares antes que as suturas e ossos maxilares atinjam o fim do seu crescimento. No caso apresentado, a paciente E.P.D.N. apresentava esse padrão funcional e esquelético com um Overjet inicial de 11 mm e queixa estética com seu sorriso, o que justificou a indicação do tratamento ortopédico funcional. Corroborando a terapêutica escolhida, Fleming e Lee (2016) descrevem que o reposicionamento anterior da mandíbula por meio de aparelhos funcionais atua no deslocamento do côndilo na fossa glenoide, estimulando a cartilagem condilar e induzindo o alongamento mandibular.

De acordo com a revisão de Khan et al., (2022), diversos aparelhos ortopédicos funcionais, como o Bionator, o regulador de função de Frankel e o aparelho de Herbst, são comprovadamente eficazes de acordo com a literatura para correção dessa condição. No entanto, no presente caso, a escolha pelo aparelho funcional Twin Block justificou-se por suas vantagens estruturais. Os autores destacam que, ao contrário dos monoblocos tradicionais, o Twin Block é construído por componentes removíveis separados para maxila e a mandíbula. Esse design em duas peças permite maior liberdade de movimentos mandibulares facilitando a fala, aumentando assim a aceitação e o conforto do paciente.

Apesar das vantagens biomecânicas, a principal desvantagem de aparelhos removíveis é a necessidade de colaboração do paciente (McDougall, McDonald e Sherriff, 2017). Estes autores apontam que a interrupção do tratamento e as falhas terapêuticas são mais prováveis com aparelhos removíveis em comparação aos fixos, visto que podem ser facilmente removidos pela criança diante de qualquer incomodo. Em contrapartida a essa desvantagem, o fator decisivo no presente relato foi a faixa etária da paciente (9 anos). Os autores ainda ressaltam que pacientes nessa

idade são psicologicamente mais susceptíveis a aderir de forma colaborativa ao tratamento. Diante disso, a paciente E.P.D.N. demonstrou excelente colaboração, utilizando o aparelho conforme as orientações de 22 horas ao diárias.

A decisão de início do tratamento ortopédico funcional da paciente aos 9 anos de idade fundamentou-se também nos achados de Baccetti et al. (2000). Em seu estudo clínico observacional comparativo, os autores demonstram que o momento ideal para terapia com Twin Block ocorre durante ou logo após o início do pico de crescimento puberal. Como a paciente do presente caso foi tratada exatamente nessa janela de oportunidade biológica, o uso do aparelho possibilitou um ganho efetivo em seu comprimento total da mandíbula evidenciado pelo aumento da medida Co-Gn de 96,42mm para 100mm. Observou-se também a correção da discrepância esquelética sagital, com a normalização do ângulo ANB, que reduziu de 6.7° para o valor padrão de 2°, bem como a melhoria na inclinação dos incisivos superiores (1/.NA de 36,3° para 32,2°). Esses achados clínicos e cefalométricos reforçam as evidências de Baccetti et al. (2000) de que a intervenção clínica realizada no momento em que a paciente se encontrava otimiza a resposta esquelética e remodelação mandibular.

Para alcançar essa correção anteroposterior, o protocolo clínico do caso em questão incluiu ativações nos parafusos expansores para adequação transversal das arcadas. Araujo e Buschang (2004) ressaltam que o arco dentário superior precisa ser expandido frequentemente para acomodar a mandíbula em sua nova posição anterior, prevenindo interferências oclusais. Os autores enfatizam ainda que na dentição mista, as bases ósseas apresentam um aumento progressivo na dimensão transversal, caracterizando o momento ideal para essa expansão, o que contribuiu para alinhamento alcançado no caso apresentado.

O tempo de tratamento ativo com o Twin Block no presente relato, foi de aproximadamente 15 meses (janeiro de 2024 a abril de 2025). Este período, encontra-se dentro dos parâmetros de sucesso descritos na literatura. Baheti, Bhad e Chavan (2022) em um estudo clínico avaliaram os efeitos esqueléticos após o protocolo de 6 meses de tratamento enquanto Varlik, Gultan e Tumer (2008) em estudo clínico e Gill e Lee (2005) em ensaio clínico relataram tempos médios de fase ativa de 8 e 9 meses respectivamente. Por outro lado, em ensaio longitudinal demonstrado por Sarul et al. (2021) que avaliaram a eficácia da correção da classe II obteve um período de 18 meses de tratamento ativo. Assim, o período de 15 meses adotados no caso permitiu não apenas a correção anteroposterior, como a realização segura de desgastes

seletivos graduais no aparelho. Com isso, Santana et al. (2020) e Banks, Wright, O'brien (2004) ressaltam que realizar avanços incrementais ao longo das visitas periódicas, ao invés de um único avanço máximo inicial, pode reduzir a tensão na musculatura craniofacial, facilitando a adaptação do paciente ao aparelho.

O avanço mandibular proporcionado pelo Twin Block frequentemente traz questionamentos sobre seu impacto na articulação temporomandibular (ATM). Contudo, a revisão sistemática de Ivorra-Carbonell et al. (2016) concluiu que o uso de aparelhos funcionais de avanço não acarreta efeitos adversos na ATM de pacientes saudáveis. O reposicionamento anterior apenas estimula uma remodelação condilar transitória e uma adaptação morfológica favorável da fossa glenoide. A ausência de sintomatologia articular relatada pela paciente ao longo do seu tratamento corrobora os achados da literatura quanto à segurança articular do Twin Block.

Por fim, Baheti, Bhad e Chavan (2022) demonstraram que o efeito esquelético máximo com o tratamento com o Twin Block ocorre em pacientes com alta adesão de tempo de uso diário, os quais apresentam ganhos expressivos no ângulo SNB em comparação aos usuários com menor tempo de uso. A paciente E.P.D.N. manteve o uso de aproximadamente 22 horas diárias durante o tratamento, ultrapassando de forma significativa o limiar de 7,8 horas que Sarul et al. (2021) identificaram como necessário para garantir 83% de probabilidade de sucesso na correção da classe II. Esse alto grau de colaboração viabilizou a redução do Overjet acentuado, uma condição que, conforme alertam Yu et al. (2019), possui forte potencial para causar impactos psicológicos negativos e afetar a qualidade de vida da criança.

7 CONCLUSÃO

Conclui-se que o tratamento ortopédico funcional com o aparelho Twin Block, apresentou resultados clínicos e cefalométricos favoráveis no caso relatado, evidenciados pela redução do overjet de 11 mm para 3 mm e pela diminuição do ângulo ANB de 6,7° para 2°, além de melhora observada no perfil facial da paciente. Esses achados sugerem que o Twin Block constituiu uma alternativa terapêutica adequada para o manejo da má oclusão de classe II divisão 1, associada ao retrognatismo mandibular neste caso.

REFERÊNCIAS

ANGLE, E. H. Classification of malocclusion. **Dental Cosmos**, v. 41, n. 3, p. 248-264, 1899.

ARAÚJO, A. M.; BUSCHANG, P. H. Conceitos atuais sobre o crescimento e desenvolvimento transversal dos maxilares e oportunidade de expansão mandibular. **Revista Dental Press de Ortodontia e Ortopedia Facial**, v. 9, n. 3, p. 122-136, 2004. Disponível em: https://doi.org/10.1590/S1415-54192004000300014. Acesso em: 15 ago. 2026.

BACCETTI, T.; FRANCHI, L.; TOTH, L. R.; McNAMARA JR., J. A. Treatment timing for Twin-block therapy. **American Journal of Orthodontics and Dentofacial Orthopedics**, v. 118, n. 2, p. 159-170, 2000. Disponível em: https://doi.org/10.1067/mod.2000.105571. Acesso em: 15 ago. 2026.

BAHETI, N. R.; BHAD, W. A.; CHAVAN, S. J. Correlation of twin-block appliance efficacy and wear duration as assessed with a compliance indicator. **Journal of the World Federation of Orthodontists**, v. 11, n. 2, p. 53-59, 2022. Disponível em: https://doi.org/10.1016/j.ejwf.2021.11.003. Acesso em: 15 ago. 2026.

BANKS, P.; WRIGHT, J.; O'BRIEN, K. Incremental versus maximum bite advancement during twin-block therapy: a randomized controlled clinical trial. **American Journal of Orthodontics and Dentofacial Orthopedics**, v. 126, n. 5, p. 583-588, 2004. Disponível em: https://doi.org/10.1016/j.ajodo.2003.10.038. Acesso em: 15 ago. 2026.

BRUNHARO, I. H. V. P. *et al*. Alterações dentoesqueléticas em pacientes com má oclusão de Classe II após tratamento com o aparelho funcional Twin Block. **Dental Press Journal of Orthodontics**, v. 16, n. 5, p. 40.e1-8, 2011. Disponível em: https://doi.org/10.1590/S2176-94512011000500007. Acesso em: 15 ago. 2026.

CHA, S. *et al*. Identification of five novel genetic loci related to facial morphology by genome-wide association studies. **BMC Genomics**, v. 19, n. 1, p. 481, 2018. Disponível em: https://doi.org/10.1186/s12864-018-4865-9. Acesso em: 15 ago. 2026.

CLARK, W. J. The twin block technique: A functional orthopedic appliance system. **American Journal of Orthodontics**, v. 82, n. 1, p. 1-18, 1982. Disponível em: https://doi.org/10.1016/0002-9416(82)90123-7. Acesso em: 15 ago. 2026.

FLEMING, P. S.; LEE, R. T. **Orthodontic functional appliances: theory and practice**. Chichester: Wiley-Blackwell, 2016. Disponível em: https://doi.org/10.1002/9781119004332. Acesso em: 22 ago. 2026.

GHODASRA, R.; BRIZUELA, M. Orthodontics, Malocclusion. In: **StatPearls** [Internet]. Treasure Island (FL): StatPearls Publishing, 2023. Disponível em: https://www.ncbi.nlm.nih.gov/books/NBK592395/. Acesso em: 25 ago. 2026.

IVORRA-CARBONELL, L. *et al*. Impact of mandibular advancement functional appliances on the temporomandibular joint - a systematic review. **Medicina Oral, Patología Oral y Cirugía Bucal**, v. 21, n. 5, p. e565-572, 2016. Disponível em: https://doi.org/10.4317/medoral.21200. Acesso em: 15 ago. 2026.

KHAN, M. I. *et al*. Dentoskeletal effects of Twin Block appliance in patients with Class II malocclusion. **Medicine and Pharmacy Reports**, v. 95, n. 2, p. 191-196, 2022. Disponível em: https://doi.org/10.15386/mpr-1989. Acesso em: 10 set. 2026.

MATSUDA, S. *et al*. Can malocclusion provide clinicians with information for differential diagnosis of temporomandibular joint diseases?: a review. **Medicine**, v. 101, n. 33, p. e29247, 2022. Disponível em: https://doi.org/10.1097/MD.0000000000029247. Acesso em: 16 set. 2026.

McDOUGALL, N. I.; McDONALD, J.; SHERRIFF, A. Factors associated with discontinued and abandoned treatment in primary care orthodontic practice part 1. **Orthodontic Update**, v. 10, n. 1, p. 8-14, 2017. Disponível em: https://doi.org/10.12968/ortu.2017.10.1.8. Acesso em: 20 set. 2026.

McNAMARA JR., J. A. Components of Class II malocclusion in children 8–10 years of age. **The Angle Orthodontist**, v. 51, n. 3, p. 177-202, 1981. Disponível em: https://doi.org/10.1043/0003-3219(1981)051<0177:COCIMI>2.0.CO;2. Acesso em: 3 out. 2026.

MORENO URIBE, L. M.; MILLER, S. F. Genetics of the dentofacial variation in human malocclusion. **Orthodontics & Craniofacial Research**, v. 18, supl. 1, p. 91-99, 2015. Disponível em: https://doi.org/10.1111/ocr.12083. Acesso em: 20 set. 2026.

OLIBONE, V. L. L.; GUIMARÃES, A. S.; ATTA, J. Y. Influência do aparelho propulsor Twin Block no crescimento mandibular: revisão sistemática da literatura. **Revista Dental Press de Ortodontia e Ortopedia Facial**, v. 11, n. 1, p. 19-27, 2006. Disponível em: https://doi.org/10.1590/S1415-54192006000100005. Acesso em: 21 out. 2026.

RATHI, S. *et al*. Temporomandibular joint disorder and airway in Class II malocclusion: a review. **Cureus**, v. 14, n. 10, p. e30515, 2022. Disponível em: https://doi.org/10.7759/cureus.30515. Acesso em: 12 set. 2026.

RODRÍGUEZ-OLIVOS, L. H. G. *et al*. Deleterious oral habits related to vertical, transverse and sagittal dental malocclusion in pediatric patients. **BMC Oral Health**, v. 22, n. 1, p. 88, 2022. Disponível em: https://doi.org/10.1186/s12903-022-02123-x. Acesso em: 10 set. 2026.

SANTANA, L. G. *et al*. Incremental or maximum mandibular advancement in Class II malocclusion treatment with functional appliances: A systematic review and meta-analysis. **Orthodontics & Craniofacial Research**, v. 23, n. 4, p. 385-395, 2020. Disponível em: https://doi.org/10.1111/ocr.12384. Acesso em: 2 set. 2026.

SARUL, M. *et al*. Does daily Twin Block wear time reliably predict its effectiveness in class II treatment? **Journal of Orofacial Orthopedics**, v. 82, n. 1, p. 43-51, 2021.

Disponível em: https://doi.org/10.1007/s00056-020-00247-w. Acesso em: 30 set. 2026.

VARLIK, S. K.; GÜLTAN, A.; TÜMER, N. Comparison of the effects of Twin Block and activator treatment on the soft tissue profile. **European Journal of Orthodontics**, v. 30, n. 2, p. 128-134, 2008. Disponível em: https://doi.org/10.1093/ejo/cjm103. Acesso em: 10 set. 2026.

XIONG, Z. *et al*. Novel genetic loci affecting facial shape variation in humans. **eLife**, v. 8, p. e49898, 2019. Disponível em: https://doi.org/10.7554/eLife.49898. Acesso em: 28 ago. 2026.

XU, F. *et al*. Comparison of Twin Block appliance and Herbst appliance in the treatment of Class II malocclusion among children: a meta-analysis. **BMC Oral Health**, v. 24, n. 1, p. 278, 2024. Disponível em: https://doi.org/10.1186/s12903-024-04027-w. Acesso em: 5 out. 2026.

YU, X. *et al*. Prevalence of malocclusion and occlusal traits in the early mixed dentition in Shanghai, China. **PeerJ**, v. 7, p. e6630, 2019. Disponível em: https://doi.org/10.7717/peerj.6630. Acesso em: 26 ago. 2026.

APÊNDICE A – Termo de assentimento livre e esclarecido

TERMO DE ASSENTIMENTO LIVRE E ESCLARECIDO - TALE

Você está sendo convidado (a) como voluntário (a) a participar da pesquisa EVIDÊNCIAS CLÍNICAS E CEFALOMÉTRICAS DA EFETIVIDADE DO TWIN BLOCK NO TRATAMENTO DA CLASSE II COM RETROGNATISMO MANDIBULAR: UM RELATO DE 2 CASOS CASOS CLÍNICOS. Dessa forma, os objetivos e justificativa deste estudo consistem em relatar o tratamento ortopédico funcional de um paciente com má oclusão Classe II por retrusão mandibular utilizando o aparelho Twin Block. Para este estudo, será realizado um estudo observacional descritivo do tipo relato de caso , onde será feito todo o acompanhamento do tratamento da paciente. Realizaremos atendimentos todos os meses a fim de proporcionar a melhora do paciente. Para participar deste estudo, o (a) responsável pelo (a) paciente deverá autorizar e assinar um termo de consentimento. Você não terá nenhum custo, nem receberá qualquer vantagem financeira. Você será esclarecido (a) em qualquer aspecto que desejar e estará livre para participar ou recusar-se. O responsável por você poderá retirar o consentimento ou interromper a sua participação a qualquer momento. A sua participação é voluntária e a recusa em participar não acarretará qualquer penalidade ou modificação na forma em que é atendido pelo pesquisador que irá tratar a sua identidade com padrões profissionais de sigilo. Você não será identificado em nenhuma publicação. Este estudo apresenta risco mínimo da paciente e/ou responsáveis se sentirem constrangidos ou desconfortáveis na realização do atendimento, isto é, o mesmo risco existente em atividades rotineiras. Apesar disso, você tem assegurado o direito a ressarcimento ou indenização no caso de quaisquer danos eventualmente produzidos pela pesquisa. Os resultados estarão à sua disposição quando finalizada a pesquisa. Seu nome ou o material que indique sua participação não será liberado sem a permissão do responsável por você. Os dados e instrumentos utilizados na pesquisa ficarão arquivados com o pesquisador responsável por um período de 5 anos e após esse tempo serão destruídos. Este termo de consentimento encontra-se impresso em duas vias, sendo que uma cópia será arquivada pelo pesquisador responsável e a outra será fornecida a você.

Eu, Lucia Nunes de Lima, portador (a) do documento de identidade 9702303370, fui informado (a) dos objetivos do presente estudo de maneira clara e detalhada e esclareci minhas dúvidas. Sei que a qualquer momento poderei solicitar novas informações, e o meu responsável poderá modificar a decisão de participar se assim o desejar. Tendo o consentimento do meu responsável já assinado, declaro que concordo em participar desse estudo. Recebi uma cópia deste termo de assentimento e me foi dada a oportunidade de ler e esclarecer as minhas dúvidas.

Fortaleza, 31 de março de 2026

Assinatura do (a) menor (a) EMILLY PATRÍCIO

Assinatura do (a) pesquisador (a) gov.br Documento assinado digitalmente ISABELLA FERNANDES CARVALHO Data: 01/04/2026 07:25:37-0300 Verifique em https://validar.iti.gov.br

Endereço do Pesquisador: Rua João Adolfo Gurgel, 133 – Cocó, Fortaleza – CE

APÊNDICE B – Termo de consentimento livre e esclarecido

TERMO DE CONSENTIMENTO LIVRE E ESCLARECIDO – TCLE

Laura Dias de Lima, você está sendo convidado (a), pela pesquisadora Isabella Fernandes Carvalho, da Clínica Odontológica da Universidade Christus, a participar de um estudo do tipo Estudo Observacional descritivo do tipo relato de caso, intitulado: EVIDÊNCIAS CLÍNICAS E CEFALOMÉTRICAS DA EFETIVIDADE DO TWIN BLOCK NO TRATAMENTO DA CLASSE II COM RETROGNATISMO MANDIBULAR: UM RELATO DE CASO CLÍNICO. O documento abaixo contém todas as informações necessárias sobre o estudo que estaremos realizando. A sua participação é importante, porém você não deve participar contra sua vontade e sem sua autorização. Leia atentamente as informações abaixo e faça qualquer pergunta que desejar que teremos prazer em esclarecê-las.

1. TÍTULO DA PESQUISA: Evidências clínicas e cefalométricas da efetividade do Twin Block no tratamento de classe II com retrognatismo mandibular: Um relato de caso clínico.

2. PESQUISADORA: Dra. Isabella Fernandes Carvalho.

3. OBJETIVOS DO ESTUDO: O objetivo deste trabalho é relatar o tratamento ortopédico funcional de um paciente com má oclusão Classe II por retrusão mandibular utilizando o aparelho Twin Block.

4. BENEFÍCIOS E POSSÍVEIS RISCOS ASSOCIADOS AO TRATAMENTO: O tratamento proposto demonstra grande relevância e importância, pois tem o objetivo de propiciar uma melhoria na qualidade de vida e da saúde oral, através do tratamento da condição. Sendo assim, consequentemente a paciente também apresentará melhora no bem-estar físico, social e psicológico. Além disso, haverá uma contribuição aos estudos científicos da literatura odontológica. Apesar dos benefícios, alguns riscos comuns presentes em qualquer tratamento odontológico podem ser considerados, como: quebra acidental de sigilo, possibilidade de desconforto durante o tratamento e não obtenção do resultado desejado caso o paciente e/ou responsáveis não colaborem com o tratamento.

5. PARTICIPAÇÃO VOLUNTÁRIA: A sua participação é voluntária e você tem a liberdade de desistir ou interromper a participação neste estudo no momento que desejar, para isso você deve informar imediatamente sua decisão aos pesquisadores, sem necessidade de qualquer explicação e sem que isto venha interferir de forma alguma em seu atendimento médico-odontológico.

6. GARANTIA DE SIGILO: Os pesquisadores se comprometem a resguardar todas as informações individuais, tratando-as com impessoalidade e não revelando a identidade do sujeito que as originou, durante e após o estudo. Além disso, as informações conseguidas através da sua participação não permitirão a sua identificação, exceto aos responsáveis pela pesquisa e a divulgação destas só será feita entre os profissionais estudiosos do assunto. As imagens e os dados poderão ser publicados em revistas científicas, porém seu nome será preservado.

ANEXO A – Parecer consubstanciado do CEP

Universidade Christus

CENTRO UNIVERSITÁRIO CHRISTUS - UNICHRISTUS

Plataforma Brasil

PARECER CONSUBSTANCIADO DO CEP

DADOS DO PROJETO DE PESQUISA

Título da Pesquisa: EVIDÊNCIAS CLÍNICAS E CEFALOMÉTRICAS DA EFETIVIDADE DO TRATAMENTO ORTOPÉDICO FUNCIONAL COM DISPOSITIVOS TWIN BLOCK NO TRATAMENTO DA CLASSE II COM RETROGNATISMO MANDIBULAR: UMA SÉRIE DE DOIS CASOS

Pesquisador: Isabella Fernandes Carvalho

Área Temática:

Versão: 1

CAAE: 96885626.0.0000.5049

Instituição Proponente: Instituto para o Desenvolvimento da Educação Ltda-IPADE/Faculdade

Patrocinador Principal: Financiamento Próprio

DADOS DO PARECER

Número do Parecer: 8.397.592

Apresentação do Projeto:

Trata-se de um relato de caso clínico de dois paciente pediátricos que compareceram a clínica escola de odontologia com queixa específica, a qual foidiagnosticada conforme será relatado a seguir.Dois pacientes L.F.S.S e E.P.D.N, ambos com 9 anos, o primeiro do sexo masculino e a segunda, do sexo feminino, normossistêmicos,que chegaram à clinica odontológica do CentroUniversitário Christus, com a queixa principal de dentes mal posicionados.A partir disso, foram solicitados exames complementares para então serelaborado o diagnóstico e plano de cuidado.Nas imagens extra-orais, foi possível observar que os pacientes possuíam um bom perfil facial, com terços médios proporcionais e um sorrisodesarmônico devido a um acentuado overjet e mandíbula retruída. Ao analisar as imagens intra-orais observou-se que os pacientes são classe II de Angle, com acentuado overjet. As fotos oclusais revelaram arcos parabólicos e a radiografia panorâmica mostrou que os paciente possuíam uma dentição mista, no períodointertransitório.Após análise do caso, os pacientes foram diagnosticados com overjet ocasionado pela retrusão mandibular, e o plano de cuidado instituído foi otratamento com aparelho Twin block para correção do overjet e expansão mandibular. Os termos de Consentimento Livre e Esclarecido e os termos de assentimento foram assinados pelos responsáveis dos pacientes, os quais concordaram com otratamento e o trabalho será

Endereço: Rua João Adolfo Gurgel, n° 133, térreo, salas T11 e T12 - Prédio Central
Bairro: Cocó **CEP:** 60.190-060
UF: CE **Município:** FORTALEZA
Telefone: (85)3265-8127 **E-mail:** cep@unichristus.edu.br

submetido no comitê de ética para que posteriormente haja o tratamento dos pacientes.

Objetivo da Pesquisa:

Objetivo Primário:

Relatar o tratamento de uma má oclusão Classe II esquelética em paciente pediátrico, por meio da utilização de aparelho ortopédico funcional do tipo Twin Block, avaliando sua eficácia na correção da discrepância maxilomandibular.

Objetivo Secundário:

Demonstrar, por meio do relato de caso clínico, a eficácia do aparelho Twin Block na correção da má oclusão Classe II. Evidenciar os efeitos funcionais e estéticos proporcionados pelo avanço mandibular no perfil facial do paciente. Descrever o protocolo de intervenção interceptativa precoce e a sequência de procedimentos clínicos realizados

Avaliação dos Riscos e Benefícios:

Riscos:

Não há riscos diretos aos pacientes, uma vez que não serão realizadas intervenções adicionais além das já executadas durante o tratamento.Como possíveis riscos indiretos, considera-se a exposição de informações, sendo estes minimizados por meio da garantia de anonimato e confidencialidade dos dados

Benefícios:

Os benefícios do estudo incluem a contribuição para o conhecimento científico, além de possibilitar melhor compreensão da eficácia do aparelho Twin Block no tratamento da má oclusão Classe II.

Comentários e Considerações sobre a Pesquisa:

Trata-se de um relato de caso clínico de dois paciente pediátricos que compareceram a clínica escola de odontologia com queixa específica, a qual foidiagnosticada conforme será relatado a seguir.Dois pacientes L.F.S.S e E.P.D.N, ambos com 9 anos, o primeiro do sexo masculino e a segunda, do sexo feminino, normossistêmicos,que chegaram à clinica odontológica do CentroUniversitário Christus, com a queixa principal de dentes mal posicionados.A partir disso, foram solicitados exames complementares para então serelaborado o diagnóstico e plano de cuidado.Nas imagens extra -orais, foi possível observar que os pacientes possuíam um bom perfil facial, com terços médios proporcionais e um sorrisodesarmônico devido a um acentuado overjet e mandíbula retruída. Ao analisar as imagens intra-orais observou-se que os pacientes são classe II de Angle, com acentuado overjet. As fotos oclusais revelaram arcos parabólicos e a radiografia panorâmica mostrou que os paciente possuíam uma dentição mista, no

períodointertransitório.Após análise do caso, os pacientes foram diagnosticados com overjet ocasionado pela retrusão mandibular, e o plano de cuidado instituído foi otratamento com aparelho Twin block para correção do overjet e expansão mandibular. Os termos de Consentimento Livre e Esclarecido e os termos de assentimento foram assinados pelos responsáveis dos pacientes, os quais

Considerações sobre os Termos de apresentação obrigatória:

Todos os termos foram apresentados.

Conclusões ou Pendências e Lista de Inadequações:

Todos os termos foram apresentados.

Considerações Finais a critério do CEP:

Projeto em conformidade com as exigências éticas vigentes, apresentando adequação metodológica, análise satisfatória de riscos e benefícios e garantia dos direitos dos participantes.

Este parecer foi elaborado baseado nos documentos abaixo relacionados:

Tipo Documento	Arquivo	Postagem	Autor	Situação
Informações Básicas do Projeto	PB_INFORMAÇÕES_BÁSICAS_DO_PROJETO_2750727.pdf	01/04/2026 19:06:49		Aceito
Folha de Rosto	folhaderosto.pdf	01/04/2026 19:05:25	MARCELLO JOSE VIEIRA VERAS	Aceito
Projeto Detalhado / Brochura Investigador	TCCORTOPEDIAFINAL.docx	01/04/2026 14:08:06	MARCELLO JOSE VIEIRA VERAS	Aceito
TCLE / Termos de Assentimento / Justificativa de Ausência	TAL.pdf	01/04/2026 14:05:08	MARCELLO JOSE VIEIRA VERAS	Aceito
TCLE / Termos de Assentimento / Justificativa de Ausência	TALEe.pdf	01/04/2026 14:04:03	MARCELLO JOSE VIEIRA VERAS	Aceito
TCLE / Termos de Assentimento / Justificativa de Ausência	TCLE_MIRELA_assinado.pdf	01/04/2026 14:03:17	MARCELLO JOSE VIEIRA VERAS	Aceito
TCLE / Termos de Assentimento / Justificativa de	TALE.pdf	01/04/2026 14:02:59	MARCELLO JOSE VIEIRA VERAS	Aceito

Ausência	TALE.pdf	01/04/2026 14:02:59	MARCELLO JOSE VIEIRA VERAS	Aceito
Outros	carta.pdf	01/04/2026 14:02:07	MARCELLO JOSE VIEIRA VERAS	Aceito

Situação do Parecer:
Aprovado

Necessita Apreciação da CONEP:
Não

FORTALEZA, 30 de Abril de 2026

Assinado por:
Joao Batista de Andrade Neto
(Coordenador(a))